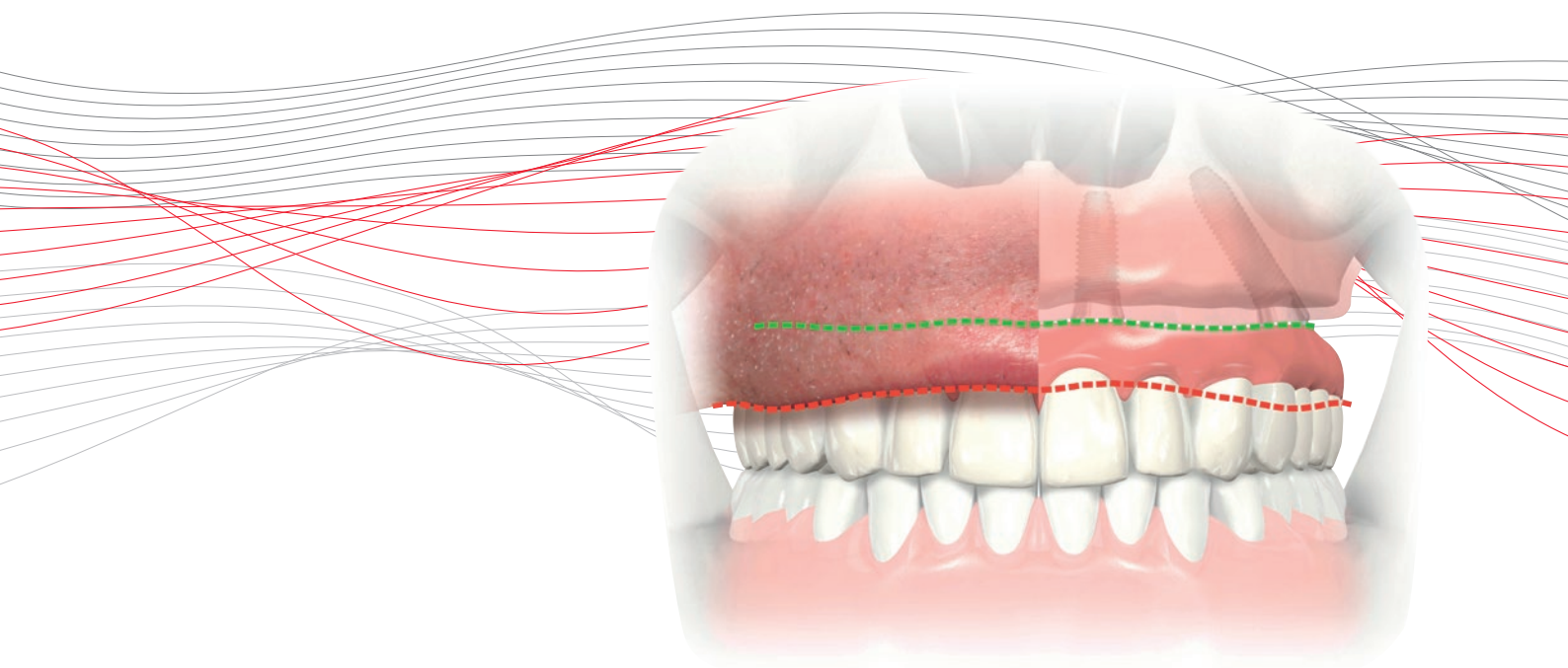


Versorgungskonzepte  
für zahnlose Patienten  
Behandlungsplanung und  
Überlegungen zu einer  
verbesserten Lebensqualität



Hinweis: Die in dieser Broschüre gemachten Angaben, wie z. B. Beschreibungen, Zeichnungen oder Abbildungen, dienen nur der Beschreibung der Produkte und sind nicht verbindlich. Nobel Biocare übernimmt für die Richtigkeit der Angaben nur dann die Gewähr, wenn dies ausdrücklich schriftlich vereinbart wird oder die entsprechende Angabe in der Broschüre als verbindlich gekennzeichnet ist. Änderungen und Irrtümer bleiben vorbehalten.

# Inhalt

<b>Einführung</b>	Ein umfangreiches Spektrum an Behandlungslösungen von den Pionieren der Osseointegration	4
	Der zahnlose Patient – soziale und funktionale Auswirkungen	5
<b>Planung</b>	Richtlinien und Überlegungen vor der Behandlung:	
	– Untersuchung des Mundraums	6
	– Resorptionsmuster	7
	Oberkiefer:	
	– Evaluierung des verfügbaren Alveolarknochens	8
	– Augmentation und verzögerte Belastung	10
	– Übergangsbereich	11
	– Überlegungen zur Insertion von 4 statt 6 Implantaten	12
	Unterkiefer:	
	– Behandlung des zahnlosen Unterkiefers	13
3-D-Behandlungsplanung mit NobelClinician®	14	
Schablonengeführte Chirurgie mit NobelGuide®	15	
Implantatbelastung	16	
<b>Immediate Function</b>	Klinische Richtlinie – Immediate Function mit TiUnite® Implantaten	17
<b>Klinische Fälle</b>	Schwache/mäßige Knochenresorption:	
	– Sofortbelastung bei einer Rehabilitation des vollständigen Zahnbogens mit NobelClinician®	20
	– Nicht erhaltungswürdige Bezahnung in beiden Zahnbögen	22
	Mäßige Knochenresorption:	
	– All-on-4®-Konzept mit NobelGuide® im Oberkiefer und Verfahren mit Lappenbildung im Unterkiefer	24
	Mäßige/starke Knochenresorption:	
– Ein vorhersagbares prothetisches Ergebnis durch Evaluierung mit NobelClinician® vor Behandlungsbeginn	26	
<b>Referenzen</b>		28

# Ein umfangreiches Spektrum an Behandlungslösungen von den Pionieren der Osseointegration

In enger Zusammenarbeit mit erfahrenen Klinikern und Experten hat Nobel Biocare den Maßstab für integrierte Lösungen zur Behandlung zahnloser Patienten und Patienten mit nicht mehr erhaltungswürdiger Bezaahnung gesetzt. Behandler können aus einem breiten Spektrum an implantatbasierten, festsitzenden und festsitzend-herausnehmbaren Versorgungen wählen, die an die Bedürfnisse jedes Patienten speziell angepasst werden können. Im Vergleich zu herkömmlichen herausnehmbaren Prothesen bieten Implantatlösungen den Patienten deutliche Vorteile und verbessern ihre Lebensqualität.

Bei den Versorgungen besteht eine große Flexibilität bezüglich des endgültigen prothetischen Designs. Die aus verschiedenen Materialien mit CAD/CAM erstellten Gerüste, Brücken und Stege erfüllen nicht nur die unterschiedlichen Bedürfnisse und Anforderungen der Patienten, sondern erlauben den Behandlern, präzisionsgefräste Versorgungen mit passiver, ausgezeichneter Passform einzusetzen.

Dieser Leitfaden zu Versorgungskonzepten für zahnlose Patienten wurde zusammen mit einer Expertengruppe entwickelt, um Behandlern bei der Auswahl der geeigneten Behandlung für ihre Patienten, basierend auf den individuellen klinischen Parametern, zu helfen.

Alle hier gezeigten Versorgungskonzepte sind von wissenschaftlichen Erkenntnissen gestützt. Weitere Informationen zu Studien zur Lebensqualität, wissenschaftliche Dokumentationen und diesbezügliche Veröffentlichungen finden Sie auf Seite 28.



Dr. Edmond  
Bedrossian  
USA



Dr. Paulo Malo  
Portugal



Dr. Steve Parel  
USA



Dr. Enrico Agliardi  
Italien



Dr. Lesley David  
Kanada



Dr. Charles  
Babbush  
USA



Prof. Dr. Hannes  
Wachtel  
Deutschland



Dr. Jack Hahn  
USA

# Der zahnlose Patient – soziale und funktionale Auswirkungen

Die positiven Auswirkungen von Zahnimplantaten auf die Lebensqualität der Patienten wurden in einer Vielzahl von Studien dokumentiert. Darin wird berichtet, dass ein Großteil der Patienten mit herausnehmbarem Zahnersatz durch lockere Zahnprothesen während sozialen Interaktionen und durch die ständige Beschäftigung damit, die Prothesen zu stabilisieren, mit dieser Versorgungsoption unzufrieden sind. Zahnimplantate haben eine positive Auswirkung auf Sprechweise, Ästhetik, Funktion und Selbstwertgefühl der Patienten. Die insgesamt Verbesserung des Soziallebens, Selbstwertgefühls und Komforts der Patienten ebenso wie die interne Belastung des Alveolarknochens, wodurch eine weitere Resorption unterbunden wird, machen Zahnimplantate im Vergleich zu konventionellen Prothesen zu einer zuverlässigen Versorgungsoption mit vorher-sagbaren Ergebnissen.

**Zahnimplantate verbessern nachweislich die Lebensqualität der Patienten.**

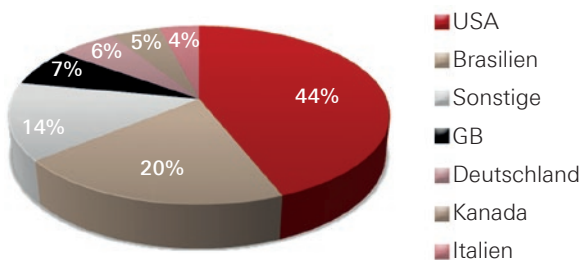
Eine Literaturübersicht der US-amerikanischen National Library of Medicine hat Zahnlosigkeit als globales Problem beschrieben; Schätzungen weisen auf eine ansteigende zukünftige Nachfrage an Totalprothesen hin. Vollständig zahnlose Patienten weisen ein höheres Risiko von Fehl- oder Unterernährung auf. Ebenso besteht eine höhere Inzidenz von koronarer Plaquebildung. Die chronische Resorption des vorhandenen Alveolarkamms ist die primäre intraorale Komplikation der Zahnlosigkeit. Ohne den Einsatz von Zahnimplantaten scheint es wenige Möglichkeiten zu geben, Resorptionen zu verringern.

**Bei vollständig zahnlosen Patienten scheint ein Risiko für mehrere Allgemeinerkrankungen zu bestehen, wenn die Zahnlosigkeit unbehandelt bleibt.**

Zahnlosigkeit ist eine weit verbreitete körperliche Einschränkung und es besteht ein großer Bedarf an einem Lösungsangebot zur Behandlung dieser Patientengruppe. Vollständige Zahnlosigkeit ist das terminale Ergebnis eines Prozesses, bei dem viele biologische und patientenbezogene Faktoren eine Rolle spielen. Die vollständige Zahnlosigkeit stellt weltweit eine große Belastung der Gesundheitssysteme dar, was sich in absehbarer Zukunft nicht ändern wird. Millionen Menschen, die unter Zahnlosigkeit leiden, bedürfen einer Behandlung – mehr als 40 Millionen in der westlichen Welt und 250 Millionen in Asien. Etwa 6-10 % der gesamten Weltbevölkerung leiden unter Zahnlosigkeit.\*

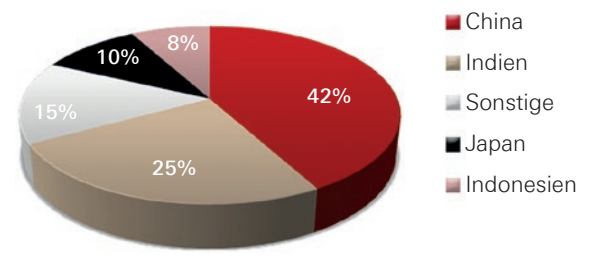
**Die große weltweite Nachfrage an Lösungen für zahnlose Patienten wird weiter ansteigen.**

## Westliche Welt



**40 Millionen Menschen in der westlichen Welt leiden unter Zahnlosigkeit:** 64 % davon leben in den USA und Brasilien.

## Asien



**250 Millionen Menschen in Asien leiden unter Zahnlosigkeit:** 67 % davon leben in China und Indien.

\* Quelle: Schätzungen von Nobel Biocare und der Weltgesundheitsorganisation. Weitere Details finden Sie bei der Weltgesundheitsorganisation unter <http://www.who.int/countries/alphab.html>.

# Richtlinien und Überlegungen vor der Behandlung – Untersuchung des Mundraums

Eine gründliche Evaluierung vor der Behandlung zahnloser Patienten oder von Patienten mit einer nicht erhaltungswürdigen Bezahnung ist erforderlich, um ein vorhersehbares Behandlungsergebnis zu definieren. Das Ziel dieses Leitfadens ist es, Behandlern mit den Vorschlägen eines systematischen Formates und Protokolls zu helfen, wodurch die Formulierung eines umfassenden Behandlungsplans ermöglicht wird. Zur Evaluierung dieser Patientengruppe können folgende Faktoren in Betracht gezogen werden:

## 1 Anamnese und Hauptbeschwerden

Jegliche Beschwerden, die das Ergebnis oder die Auswahl als Chirurgiepatient beeinflussen könnten, werden hier dokumentiert. Überweisung an Fachärzte zur Abklärung von Allgemeinerkrankungen sind einzuplanen.

## 2 Dentale Historie

Stellen Sie die Patientenwünsche und die dentale Historie von Problemfeldern fest, z. B. Parodontalerkrankungen und bekannte Gewohnheiten wie Pressen oder Bruxismus.

## 3 Röntgenologische Analyse

Mittels einer Panorama-Röntgenaufnahme (OPG) kann eine erste röntgenologische Evaluierung vorgenommen werden. Der Behandler kann ebenso einen Einzelbildstatus, ein CT oder ein DVT in Betracht ziehen, bevor die endgültige Entscheidung gefällt wird.

## 4 Intra- und extraorale Untersuchungen

Evaluieren Sie den Zustand der noch vorhandenen Zähne und dokumentieren Sie Karies, Okklusion, okklusale Diskrepanzen und Zahnwanderungen. Bei Patienten mit Restbezahnung zielt die Untersuchung des Mundes immer auf parodontale Befunde und den Zustand der Zähne und des Weichgewebes ab. Dies beinhaltet vollständige Befunde zur Taschentiefe, wobei Beweglichkeit, Rezessionen, Furkation, Blutungen, Eiterbildung und apikale Läsionen dokumentiert werden. Für Patienten mit teilweiser oder vollständiger Zahnlosigkeit wird ebenfalls der allgemeine und spezifische Zustand des Weichgewebes dokumentiert. Die Untersuchung des Weichgewebes umfasst jeden im Mund- und Rachenraum palpierbaren Bereich und die visuelle Inspektion; ebenso wird eine Evaluierung des Kiefergelenks vorgenommen. Die Lachanalyse ist Teil der externen Gesichtsuntersuchung, die auch eine Halsuntersuchung auf tastbare Lymphknoten umfasst.

## 5 Behandlungsplanung

Um eine systematische Untersuchung des Patienten vor der Behandlung vorzunehmen, könnte es nützlich sein, ebenfalls die folgenden Informationen zu erheben:

- I) Knochen- und Weichgewebsangebot: Könnte dem Behandler dabei helfen, die Art der zu fertigenden endgültigen Versorgung zu bestimmen.
- II) „Übergangsbereich“ (Übergang zwischen prothetischer Versorgung und Weichgewebe/Alveolarkamm): Die Festlegung eines sichtbaren oder unsichtbaren Übergangsbereichs kann dabei helfen, die ästhetischen Möglichkeiten und Erfordernisse zu bestimmen.
- III) „Gruppeneinteilung des Oberkiefers“: Kann dem Behandler dabei helfen, ein bestimmtes chirurgisches und prothetisches Behandlungsprotokoll zu entwerfen. Weitere Informationen zur Übersicht der möglichen Knochenresorption und Behandlungsbeispiele können Sie den Seiten 8-9 dieses Leitfadens entnehmen.
- IV) Der Einsatz von 3-D-Software wie beispielsweise NobelClinician ist ebenfalls empfohlen, um mögliche Positionen für die Implantatinsertion zu evaluieren.

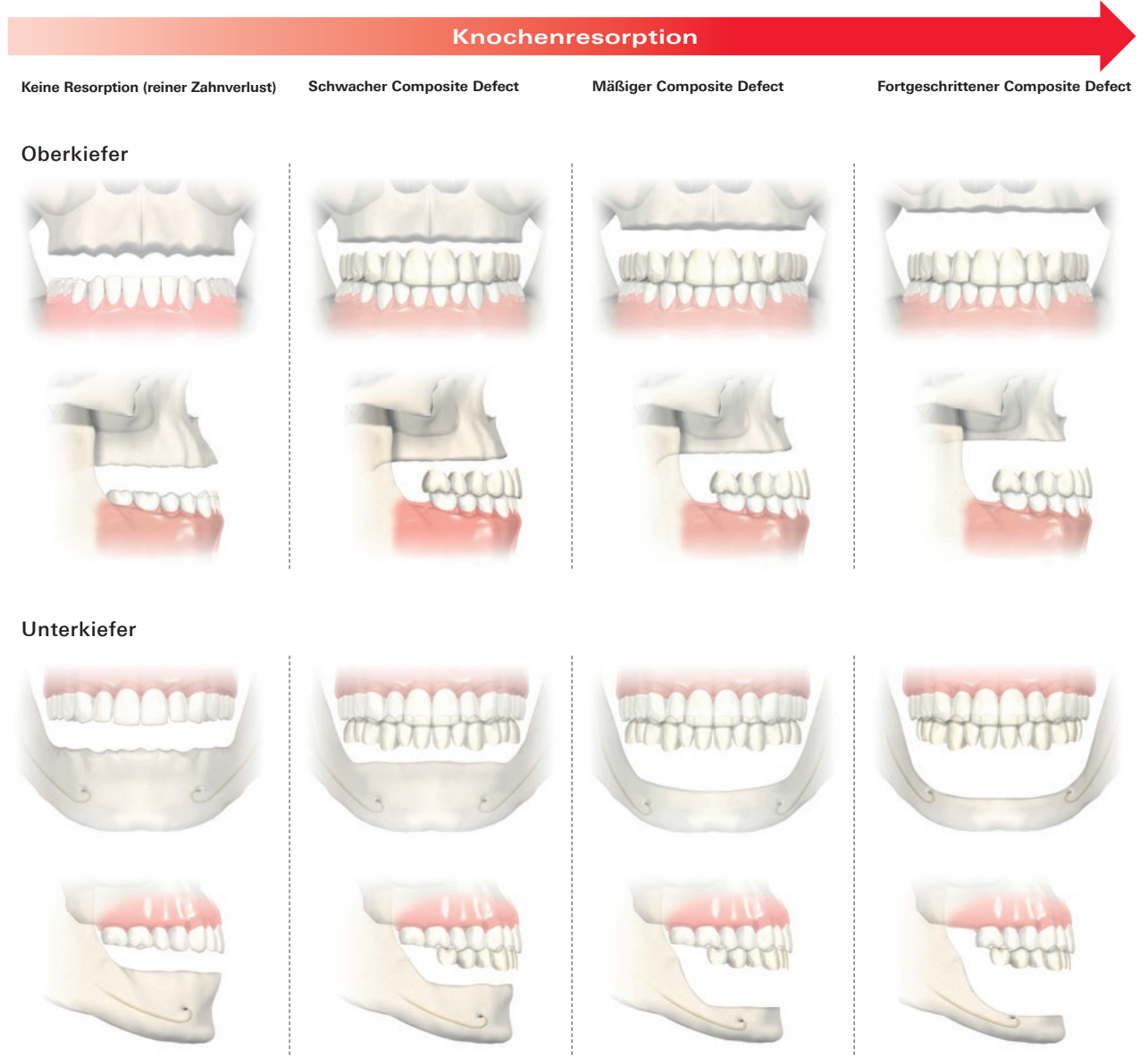
Nach der Implantatbehandlung ist es wichtig, dem Patienten ein individuelles Nachsorgeprogramm (Anleitungen zur Mundhygiene etc.) zu bieten, um ein günstiges Langzeitergebnis sicherzustellen.

Die letzte Phase der Behandlungsplanung umfasst eine detaillierte Präsentation aller Behandlungsoptionen. Jegliche Abweichungen zur vorgeschlagenen Behandlung, wie z. B. im Bereich des Knochens oder erwartete ästhetische und funktionale Einschränkungen, werden hier dokumentiert. Die endgültige Zustimmung des Patienten zu dem Plan wird ebenfalls dokumentiert.

# Richtlinien und Überlegungen vor der Behandlung – Resorptionsmuster

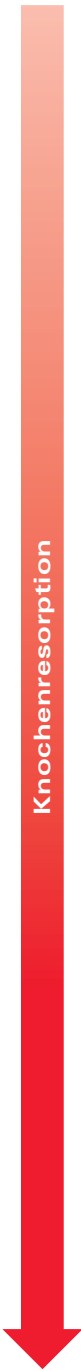Es ist sehr wichtig, den Grad an Knochen- und Weichgewebsverlust genau zu bestimmen, da der Grad der Atrophie sich unmittelbar auf die prothetische Vorgehensweise auswirkt. Genauer gesagt wirkt sich die Menge an vorhandenem Alveolarknochen direkt auf das chirurgische Protokoll aus, das wiederum die prothetischen Möglichkeiten definiert.

Wieviel Knochen und Weichgewebe fehlt? Was muss ersetzt werden? Liegt ein „Composite Defect“ (kombinierter Defekt) vor?\*

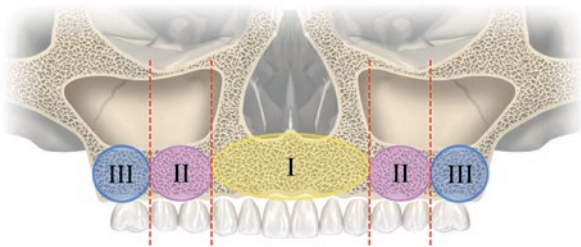


\* Bedrossian E et al. Fixed-prosthetic Implant Restoration of the Edentulous Maxilla: A Systematic Pretreatment Evaluation Method. J Oral Maxillofac Surg 2008;66:112-22

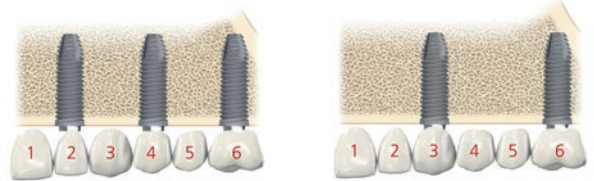# Evaluierung des verfügbaren Alveolarknochens



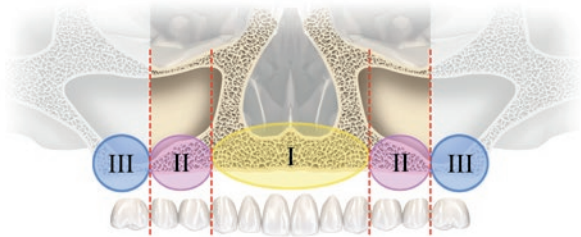
## Gruppe 1



Vorhandener Knochen in Bereichen I, II und III



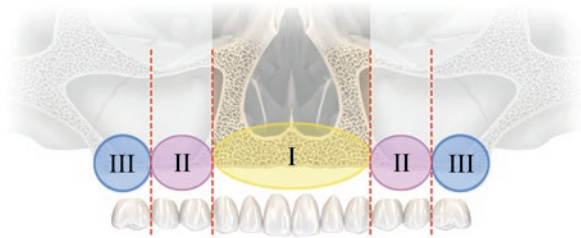
## Gruppe 2



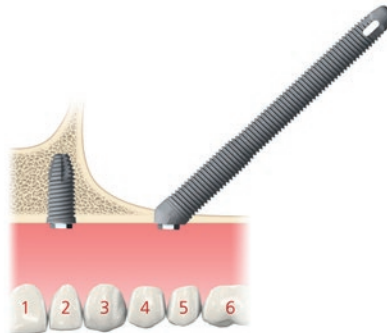
Vorhandener Knochen in Bereichen I und II



## Gruppe 3



Vorhandener Knochen nur in Bereich I





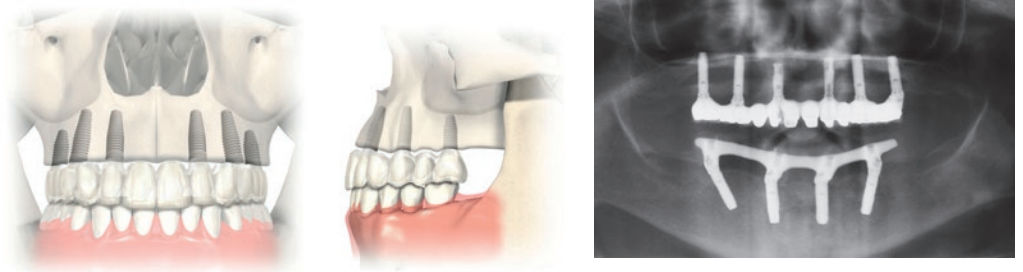
**Behandlungsbeispiel Gruppe 1**

**Chirurgische Lösung**

Axiale (parallelwandige)  
Implantate

**Prothetische Lösung**

Verschraubte Implantatbrücke



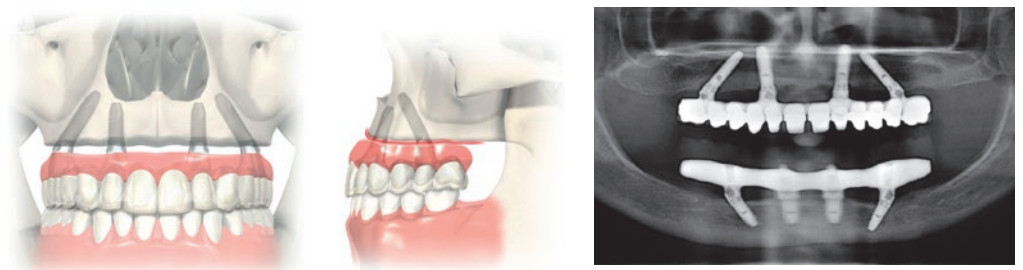
**Behandlungsbeispiel Gruppe 2**

**Chirurgische Lösung**

Implantatkonzept All-on-4  
(mit geneigten Implantaten);  
Knochenaugmentation oder  
axiale Implantate mit Extension

**Prothetische Lösung**

Festsitzende oder festsitzend-  
herausnehmbare Lösung



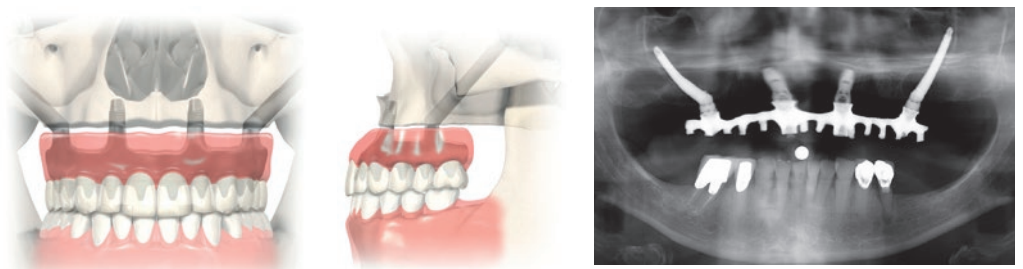
**Behandlungsbeispiel Gruppe 3**

**Chirurgische Lösung**

Implantatkonzept  
Brånemark System Zygoma  
oder Knochenaugmentation

**Prothetische Lösung**

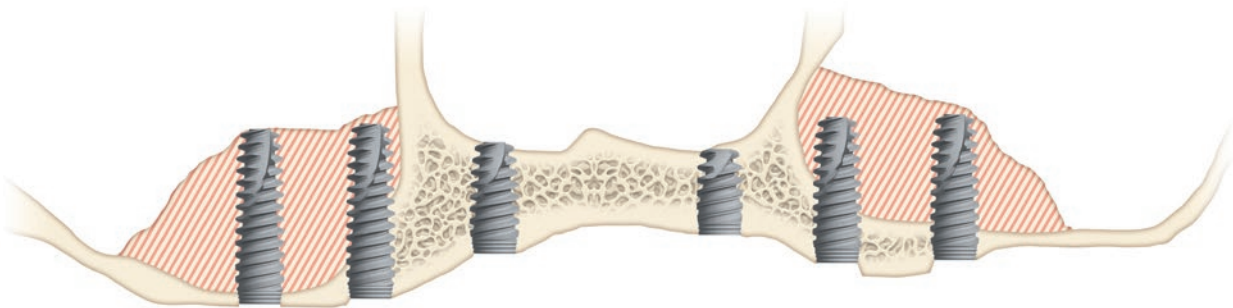Festsitzende oder festsitzend-  
herausnehmbare Prothese



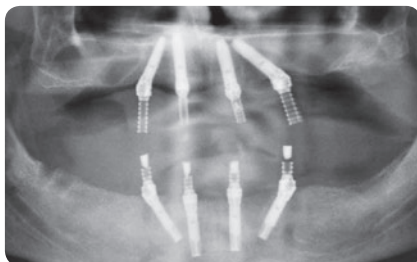
Die folgenden Veröffentlichungen wurden zur Unterstützung der Bewertung wichtiger Faktoren im Entscheidungsprozess der Behandlung herangezogen:  
 – Bedrossian E et al. Fixed-prosthetic Implant Restoration of the Edentulous Maxilla: A Systematic Pretreatment Evaluation Method. J Oral Maxillofac Surg 2008;66:112-22  
 – Maló P et al. The rehabilitation of completely edentulous maxillae with different degrees of resorption with four or more immediately loaded implants: a 5-year retrospective study and a new classification. Eur J Oral Implantol 2011;4(3):227-43

## Augmentation und verzögerte Belastung

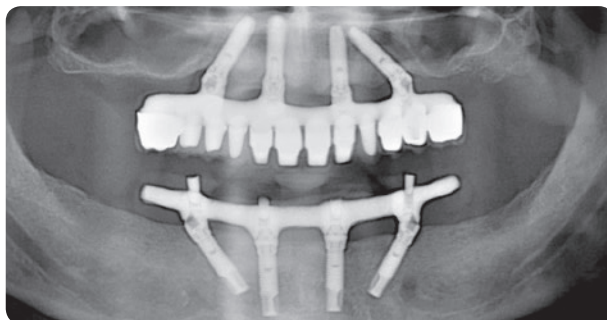
Bei Patienten mit pneumatisiertem Sinus stellt eine Augmentation des Oberkieferhöhlenbodens eine Option dar. Der Konsensbericht\* aus dem Jahre 1996 sieht eine Sinusbodenaugmentation des Oberkiefers mit Erfolgsraten von über 90 % als praktikables Verfahren an. Allerdings wird eine Sofortbelastung in diesen Fällen nicht empfohlen, weshalb das Zwei-Schritt-Verfahren mit verzögerter Belastung angewandt werden sollte.



### Designing for Life



### Nachuntersuchung nach 7 Jahren

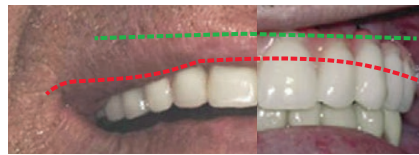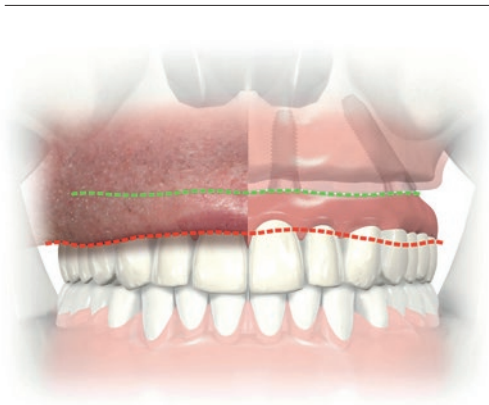


Fall freundlicherweise zur Verfügung gestellt von Dr. Paulo Malo, Portugal

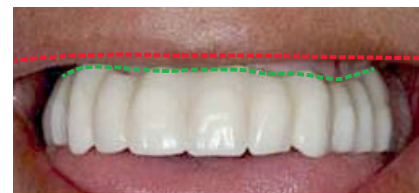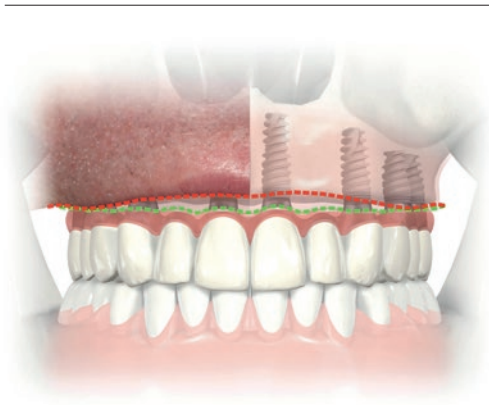
\* Jensen OT, Shulman LB, Block MS, Iacono VJ. Report of the Sinus Consensus Conference of 1996. *Int J Oral Maxillofac Implants.* 1998;13 Suppl:11-45

# Übergangsbereich

Eine Evaluierung der Ästhetik der endgültigen Versorgung kann durch klare Bestimmung des Übergangsbereiches zwischen Prothese und dem krestalen Weichgewebe des Kieferkammes durchgeführt werden. Wenn der Übergangsbereich apikal zur Lachlinie liegt, lässt sich ein ästhetisches Ergebnis vorhersagen. Sollte die Lachlinie jedoch apikal zum Übergangsbereich liegen, sollten weitere Evaluierungen vorgenommen werden, da das endgültige ästhetische Ergebnis nicht zufriedenstellend sein könnte.



Bei einem ästhetischen Ergebnis liegt der Übergangsbereich (grün) apikal zur Lachlinie (rot).



Bei einem nicht ästhetischen Ergebnis liegt der Übergangsbereich (grün) koronal zur Lachlinie (rot).

# Überlegungen zur Insertion von 4 statt 6 Implantaten

Bei der Planung von Anzahl und Position der Implantate ist es wichtig, die funktionalen und biomechanischen Eigenschaften der festsitzenden, implantatgetragenen endgültigen Versorgung zu beachten.

Wie berichtet (Silva et al. 2010, Bevilacqua et al. 2010\*), ist die antero-posteriore Ausdehnung (AP-Ausdehnung) der Implantate ein wichtiger Faktor bei der Reduzierung oder Eliminierung der posterioren Hebelwirkung. Eine Neigung der Implantate im Seitenzahnbereich (All-on-4- oder Zygoma-Konzepte) distalisiert die Implantatplattform (Krekmanov et al. 2000\*\*) und erzielt so eine größere AP-Ausdehnung, wodurch die Kräfte, die auf die distalen Implantate wirken, reduziert werden (Abbildung 1).

Bei lateraler Belastung werden jedoch erhöhte Belastungen des Gerüsts beobachtet, die durch die Hinzufügung zweier Implantate im Eckzahnbereich abgemildert werden können (Abbildung 2).

## Im resorbierten Oberkiefer

Die Resorption des Oberkiefers (siehe die schwarze Linie in Abbildung 3) könnte einen Einsatz von sechs Implantaten ausschließen. Daher werden vier Implantate eingesetzt. Durch Verteilung von vier Implantaten, wie in Abbildung 3 gezeigt, werden die biomechanischen Eigenschaften der endgültigen Versorgung berücksichtigt, da die AP-Ausdehnung aufrechterhalten und zusätzliche Abstützung bei lateralen Exkursionen gegeben wird.

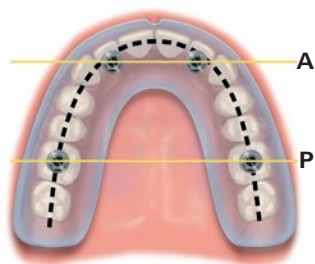


Abbildung 1

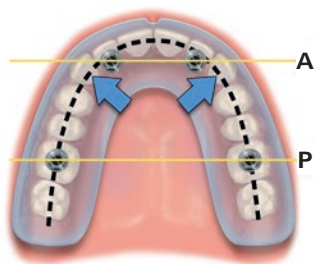


Abbildung 2

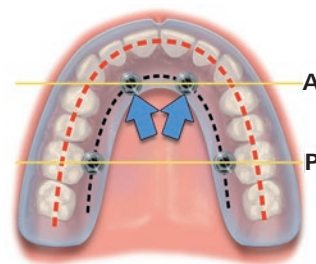
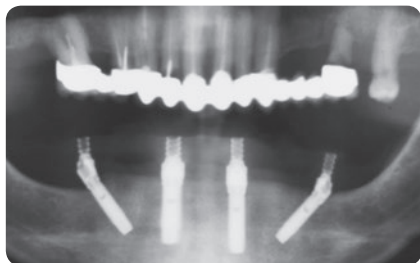
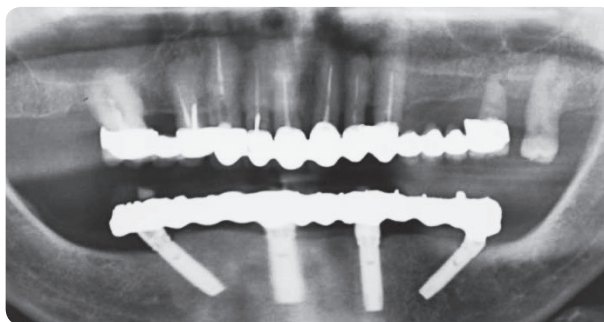


Abbildung 3

## Designing for Life



## Nachuntersuchung nach 8 Jahren



Material zum klinischen Fall freundlicherweise zur Verfügung gestellt von Dr. Enrico Agliardi, Italien

\* Silva GC, Mendonça JA, Lopes LR, Landre J Jr. Stress Patterns on Implants in Protheses Supported by Four or Six Implants: A Three-Dimensional Finite Element Analysis. *Int J Oral Maxillofac Implants* 2010;25:239-46

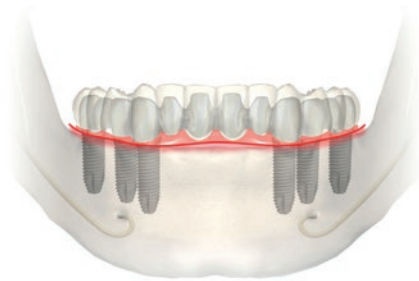
\* Bevilacqua M, Tealdo T, Menini M, Pera F, Mossolov A, Drago C, Pera P. The influence of cantilever length and implant inclination on stress distribution in maxillary implant supported fixed dentures. *J Prosthet Dent* 2010;105:5-13

\*\* Krekmanov L, Kahn M, Rangert B, Lindström H. Tilting of Posterior Mandibular and Maxillary Implants for Improved Prosthesis Support. *Int J Oral Maxillofac Implants* 2000; 15:405-14

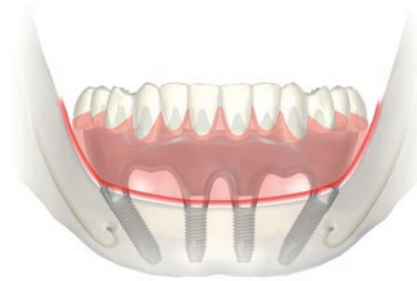
# Behandlung des zahnlosen Unterkiefers

Obwohl es möglich ist, dass im zahnlosen Unterkiefer ein Problem nur an den Zähnen vorliegt, liegt bei den meisten Patienten eine Knochenresorption vor. Die chirurgischen Versorgungsoptionen für diese Patientengruppe beinhalten axial platzierte oder geneigte Implantate, die eine feststehende NobelProcera Implantatbrücke oder einen feststehend-herausnehmbaren NobelProcera Implantatsteg tragen. Der Einsatz von zwei axialen Implantaten, die eine Deckprothese im Unterkiefer tragen, ist ebenfalls in Betracht zu ziehen.

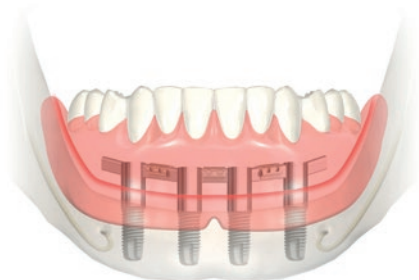## Behandlungsbeispiele



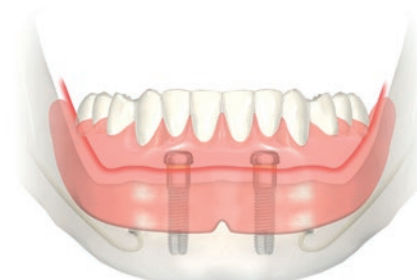
Axiale Implantate mit feststehender NobelProcera Implantatbrücke



Axiale und geneigte Implantate mit Multi-unit Abutments und feststehender NobelProcera Implantatbrücke



Axiale Implantate mit feststehend-herausnehmbarer Deckprothese auf einem NobelProcera Implantatsteg

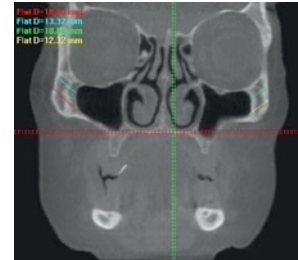


Zwei axiale Implantate mit Locator® Abutments und herausnehmbarer Prothese

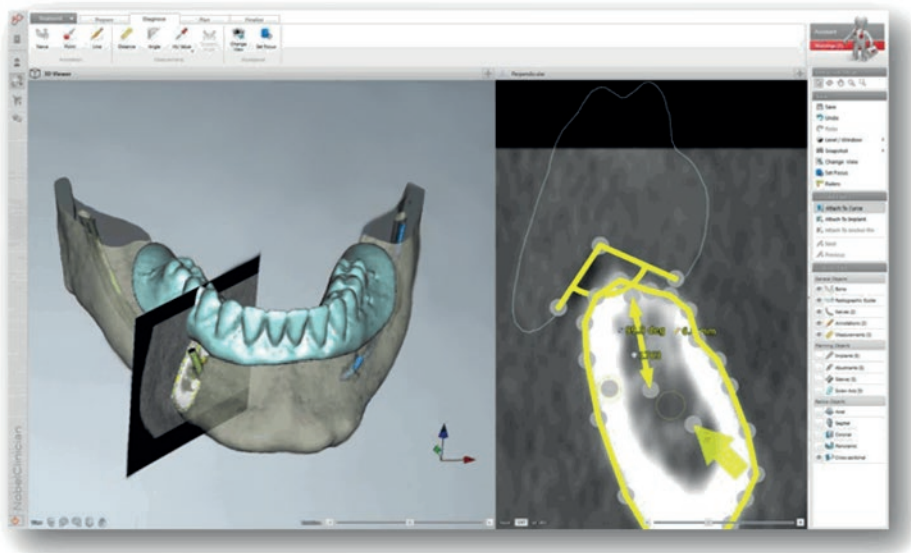
## 3-D-Behandlungsplanung mit NobelClinician®

Eines der wichtigsten Werkzeuge bei der Behandlungsplanung ist die Röntgenaufnahme des Patienten. Die Anfertigung einer Panorama-Röntgenaufnahme (OPG) zur Übersicht ist für alle Patienten indiziert. Wenn eine nähere Untersuchung des verbleibenden Alveolarknochens erforderlich ist, kann über ein CT oder DVT eine 3-D-Aufnahme erstellt werden.

Für Behandler, die die vorgeschlagenen Implantatpositionen mit der verfügbaren Knochentopographie des Patienten verknüpfen wollen, ist die 3-D-Behandlungsplanungssoftware NobelClinician verfügbar. Durch Import der DICOM-Dateien des Patienten in die NobelClinician Software kann der Arzt die Positionen der Implantate „virtuell“ in einer 3-D-Umgebung planen – einschließlich Durchmesser, Länge, und Ausrichtung.



DVT-Frontalansicht



NobelClinician Software

# Schablonengeführte Chirurgie mit NobelGuide®

Die Diagnose- und Behandlungsplanungsoptionen des Behandlers werden durch den Einsatz der NobelClinician Software deutlich erweitert.

Eine oder alle der folgenden Funktionen der Software können eingesetzt werden:

1. Nur Behandlungsplan – NobelClinician Software
2. Entwerfen der OP-Schablone für schablonengeführte Chirurgie – NobelGuide Behandlungskonzept

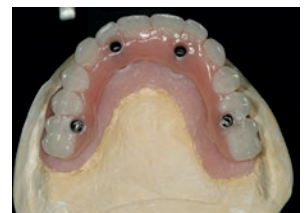Nach der 3-D-Behandlungsplanung mit der NobelClinician Software kann der Chirurg sich für die schablonengeführte Chirurgie mit NobelGuide entscheiden. Eine OP-Schablone kann mit der Planungssoftware gefertigt werden, wodurch dem Chirurgen ein chirurgisches Verfahren ohne oder mit nur minimaler Lappenbildung ermöglicht wird.

Eine weitere Anwendung des NobelGuide Konzeptes ermöglicht die präoperative Fertigung einer provisorischen Kunststoffbrücke, die unmittelbar nach Implantatinsertion mit der OP-Schablone eingesetzt werden kann.

Die Anwendung der NobelClinician Software als Werkzeug zur 3-D-Behandlungsplanung ermöglicht einen umfassenden Überblick über die Knochenanatomie sowie die vorhandenen zu beachtenden Strukturen. Sie ermöglicht ebenfalls die Positionierung der vorgeschlagenen Implantate auf der 3-D-Röntgenaufnahme des Patienten. Die weiteren Funktionen, d. h. die OP-Schablone und die Fertigung einer Kunststoffbrücke ist eine Option, die von dem Behandlungsteam in Betracht gezogen werden kann.

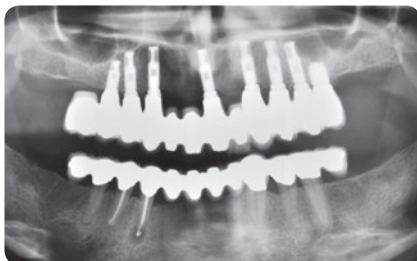


OP-Schablone für das All-on-4/  
NobelGuide Konzept

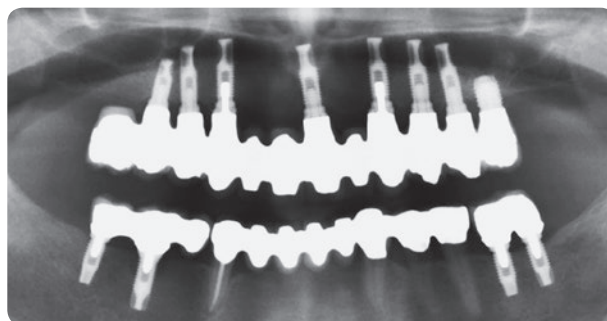


Vorgefertigte provisorische  
Kunststoffbrücke

## Designing for Life



## Nachuntersuchung nach 16 Jahren



Fall freundlicherweise zur Verfügung gestellt von Prof. Dr. Hannes Wachtel, Deutschland

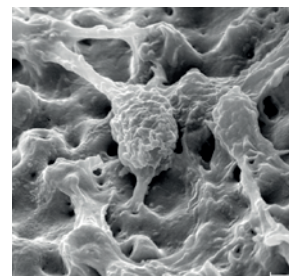
# Implantatbelastung

Nach dem erfolgreichen Einsetzen der Implantate muss zwischen Sofortbelastung, frühzeitiger Belastung und verzögerter Belastung entschieden werden. Wird das Zwei-Schritt-Protokoll für die Behandlung gewählt, benutzt der Patient den vorhandenen Zahnersatz während der Osseointegration. Ist eine Sofortbelastung der neu eingesetzten Implantate gewünscht, können die folgenden Protokolle und Ansätze in Betracht kommen:

Eine Sofortbelastung von Implantaten wird teilweise durch die allgemein als „mäßig rau“ bezeichnete Bearbeitung der Implantatoberfläche ermöglicht. Diese Bearbeitung führt zu einer höheren Vorhersagbarkeit bei Einsatz des Sofortbelastungskonzeptes. Bei Einsatz der TiUnite Implantatoberflächen wurden Studien mit hohen kumulativen Überlebensraten der Implantate (bis zu 100 %) veröffentlicht.

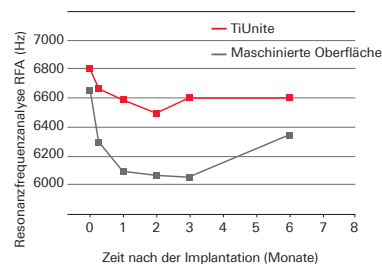
Studien haben gezeigt, dass die Knochenbildung bei TiUnite sich von der Knochenbildung bei maschinieren Implantaten unterscheidet (Schüpbach et al. 2005, Zechner et al. 2003\*). Dieser Unterschied wird von den starken osseokonduktiven Eigenschaften von TiUnite verursacht, die in schnellem Knochenwachstum entlang der Implantatoberfläche und einer stabilen Verankerung im umgebenden Knochen resultieren. Dies ist vor allem bei der Implantatbehandlung in Bereichen mit weichem Knochen und/oder Fällen von suboptimaler Einheilung sowie für die Sofortbelastung von Bedeutung. Durch die Bildung von neuem Knochen direkt auf der Implantatoberfläche kann die mechanische Stabilität während der Heilungsphase verglichen mit maschinieren Implantaten auf einem höheren Niveau gehalten werden (Glauser et al. 2001\*\*). Daher ermöglichen TiUnite Implantate eine höhere Vorhersagbarkeit bei der Anwendung des Sofortbelastungskonzeptes, besonders in Bereichen mit weichem Knochen und/oder bei suboptimaler Einheilung.

Die diversen Kriterien für eine Sofortbelastung des Implantats wurden in der Fachliteratur behandelt. Die Primärstabilität der Implantate ist für eine erfolgreiche Behandlung essenziell. Hier muss betont werden, dass für eine Sofortbelastung bei der Insertion ein minimales Drehmoment von 35 Ncm erforderlich ist. Die Implantate sollten einem Eindrehmoment von mindestens 35 Ncm standhalten. Dies kann mittels der chirurgischen Drehmomentratsche überprüft werden. Wenn sich das Implantat nicht weiter dreht, ist die Primärstabilität des Implantats für eine Sofortbelastung ausreichend.



Osteoblast auf der TiUnite Implantatoberfläche (freundlicherweise zur Verfügung gestellt von PD Dr. Peter Schüpbach, Schweiz).

## Höhere Stabilität während der kritischen Einheilungsphase



Höhere Stabilität bei sofortbelasteten Implantaten im posterioren Oberkiefer mit der TiUnite Oberfläche im Vergleich zu gleichen Implantaten mit maschinierter Oberfläche (Glauser et al. 2001\*\*).

\* Schüpbach P, Glauser R, Rocci A, Martignoni M, Sennerby L, Lundgren A, Gottlow J. The human bone-oxidized titanium implant interface: A light microscopic, scanning electron microscopic, back-scatter scanning electron microscopic, and energydispersive x-ray study of clinically retrieved dental implants. *Clin Implant Dent Relat Res*.2005;7 Suppl 1:36-43

\* Zechner W, Tangl S, Furst G, Tepper G, Thams U, Mailath G, Watzek G. Osseous healing characteristics of three different implant types. *Clin Oral Implants Res* 2003;14:150-7

\*\* Glauser R, Portmann M, Ruhstaller P, Lundgren AK, Hammerle CH, Gottlow J. Stability measurements of immediately loaded machined and oxidized implants in the posterior maxilla. A comparative clinical study using resonance frequency analysis. *Applied Osseointegration Research* 2001; 2:27-9



# Klinische Richtlinie – Immediate Function mit TiUnite® Implantaten

Immediate Function bedeutet „sofortige Belastung“. Das heißt, der Patient verlässt die Praxis mit einer funktionierenden, festsitzenden Versorgung direkt nach der Implantatinsertion.

Osseointegration ist die direkte strukturelle und funktionelle Verbindung von lebendem Knochen und der Oberfläche eines belasteten Implantats.\* Bei Verwendung des Immediate-Function-Protokolls ist die Osseointegration noch nicht erfolgt, wenn dem Patienten Abutment und provisorische Versorgung eingesetzt werden. Der Großteil der wissenschaftlichen Literatur berichtet von Nobel Biocare TiUnite Implantaten, die mit Immediate Function eingesetzt wurden und zu erfolgreichen Ergebnissen führten. Die TiUnite Implantate erhalten die Primärstabilität und steigern die Stabilität mit der Zeit, bis die Osseointegration vollständig eingetreten ist. Immediate Function stellt mit seinen Belastungsmöglichkeiten für den erfahrenen Implanteur eine Alternative zu Protokollen mit späterer Belastung dar.

Wie bei jeder chirurgischen, implantatbezogenen oder prothetischen Vorgehensweise hängt der Behandlungserfolg von sechs Variablen ab:

- Biokompatibilität der Materialien
- Implantatdesign
- Implantatoberfläche
- Chirurgische Verfahren
- Prothetische Belastungsbedingungen
- Bedingungen der jeweiligen, individuellen Implantationsstelle

## Patientenauswahl

- Kooperativer Patient mit guter Mundhygiene und in allgemein gutem Gesundheitszustand.
- Guter gingivaler/parodontaler/periapikaler Zustand der Nachbarzähne.
- Günstige und stabile Okklusion, um eine Überlastung der neuen Implantate während der frühen Einheilungsphase zu vermeiden.
- Keine apikale Erkrankung/Entzündung der Implantationsstelle.
- Ausreichendes Knochenvolumen und -dichte, um das Einsetzen der erforderlichen Implantatanzahl und -durchmesser zu ermöglichen, um den erwarteten Belastungen standzuhalten.
- Ausreichende Knochendichte, um während der Osseointegrationsphase die Stabilität zu halten.
- Kein ausgeprägter Bruxismus.
- Für alle Bereiche indiziert, solange die Auswahlkriterien erfüllt werden.

Für Patienten, die diese Kriterien nicht erfüllen, ist ein Protokoll ohne Belastung angemessen, um Sekundärstabilität zu erreichen.

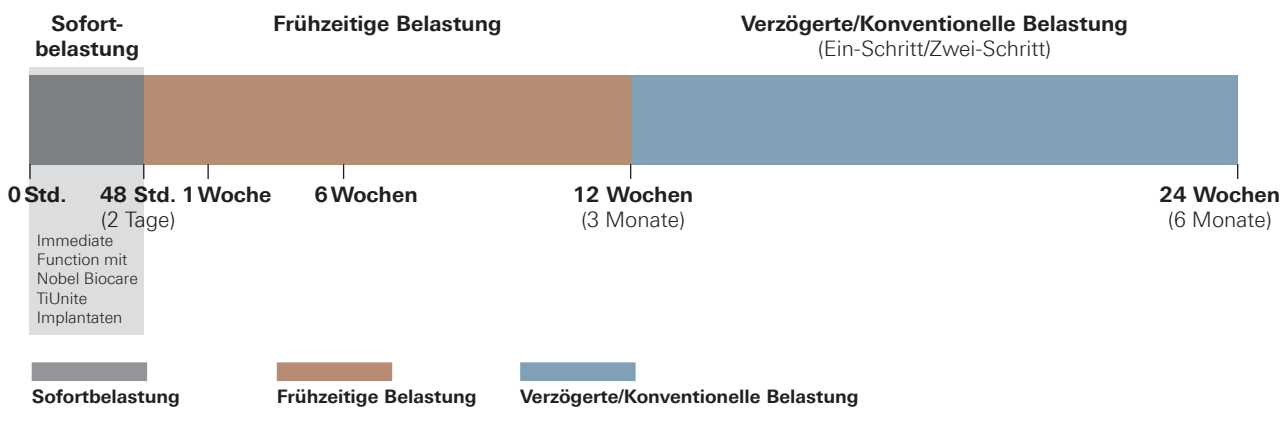
Wie bei jedem chirurgischen Eingriff trägt der Behandler die Verantwortung dafür, die Vorteile und Risiken von Immediate Function gegenüber einer späteren Belastung für einen spezifischen Patienten und eine spezifische Implantationsstelle abzuwägen.

## Klinische Relevanz

- Immediate Function bedeutet „sofortige Belastung“. Das heißt, der Patient verlässt die Praxis mit einer funktionierenden, festsitzenden Versorgung.
- Sofortbelastung stellt für den erfahrenen Implanteur eine Alternative zu Protokollen mit späterer Belastung dar.
- Eine sorgfältige Patientenauswahl ist wichtig.

\* Brånemark P-I, Zarb G, Albrektsson T. *Tissue-integrated prostheses: Osseointegration in clinical dentistry*. Chicago: Quintessence Publishing Co., Inc. 1985.

## Belastungsprotokolle – Definitionen



### Chirurgische Richtlinien

- Die Präparationstechnik für die Implantatstelle auf die Knochenqualität/-quantität anpassen oder ein wurzelförmiges Implantat für hohe Primärstabilität einsetzen.
- Die einzelnen Implantate sollten einem endgültigen Eindrehmoment von mindestens 35 Ncm ohne weitere Drehung standhalten können, um die Stabilität bei der Implantatinserterion sicherzustellen.
- Wenn bei dem Einsetzen eine Resonanzfrequenzmessung vorgenommen wird, werden RFA-Werte > 60 empfohlen.
- Unabhängig von der Implantationsstelle oder Knochenqualität unterliegen Implantate üblicherweise einer Abnahme der Primärstabilität über die ersten Wochen, bevor die Osseointegration erfolgt. Dementsprechend müssen nicht nur die Immediate Function selbst, sondern auch weitere prothetische Veränderungen am Implantat während der Einheilphase in Betracht gezogen werden; wie z. B. ein Lösen der Schrauben der provisorischen Versorgung und der Abformpfosten.

### Prothetische Richtlinien

- Das prothetische Vorgehen sollte ausgearbeitet werden, um die Handhabung und das Festziehen prothetischer Komponenten und Kraftübertragung auf die Implantate in den ersten Wochen nach Insertion so weit wie möglich zu vermeiden.
- Besonderes Augenmerk ist dabei auf die Beurteilung der Belastungsverteilung und die Vermeidung von Hebelwirkungen sowie lateraler Beanspruchung zu legen. Die Okklusion sollte während der ersten zwei bis drei Monate nach der Implantatinserterion weitestgehend minimiert werden.
- Um eine optimale Ästhetik zu erzielen, kann, wenn machbar, das Einsetzen des endgültigen Abutments bei der Implantatinserterion die Schädigung des Weichgewebsattachments minimieren.
- Das ästhetische Endergebnis wird ebenso durch den Einsatz einer gut ausgeführten provisorischen Versorgung während der Maturation des Weichgewebes verbessert.
- Bei Einsatz des Immediate-Function-Protokolls sollten Extensionen aller Art möglichst vermieden werden.

### Postoperative Behandlung und Nachsorge

Die Nachsorge und Nachuntersuchungen sind für alle implantatbasierten Versorgungen dieselben; besonderes Augenmerk sollte hierbei auf Folgendem liegen:

- Am Tag des chirurgischen Eingriffs und einige Tage danach sollte dem Patienten ein Antibiotikum verabreicht werden.
- Die Kost sollte die ersten Wochen nach der Implantatinsertion aus weichen Nahrungsmitteln bestehen.
- Während der ersten Wochen sollte zweimal täglich eine weiche Zahnbürste mit Chlorhexidin-Gel benutzt werden.
- Nachsorgeuntersuchungen in individuellen Abständen mit Untersuchungen des Weichgewebes, der Suprakonstruktion und der Okklusion wie bei allen Implantaten.

---

### Klinische Relevanz

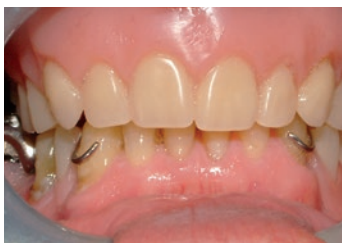- Für erfolgreiche Behandlungsergebnisse den empfohlenen Richtlinien folgen.
  - Das Implantat sollte einem Drehmoment von mindestens 35 Ncm standhalten.
  - Es wird empfohlen, vor der endgültigen Versorgung die Maturation des Weichgewebes abzuwarten.
-

# Schwache/mäßige Knochenresorption

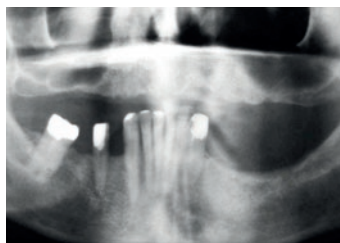
## Sofortbelastung bei einer Rehabilitation des vollständigen Zahnbogens mit NobelClinician

**Patient:** Männlich, 65 Jahre, im Oberkiefer zahnlos. Der Zahnersatz wurde vor sechs Jahren angefertigt. **Hauptbeschwerden:** Patient war durch den herausnehmbaren oberen Zahnersatz gehemmt. Er beschwerte sich über die geringe Retention und hatte oft die Befürchtung, der Zahnersatz könnte herausfallen. Der Patientenwunsch war es, den herausnehmbaren oberen Zahnersatz durch eine festsitzende Versorgung zu ersetzen. **Allgemeiner Gesundheitszustand:** Gesund, Nichtraucher. **Untersuchung des Mundraums:** Weichgewebe innerhalb normaler Grenzwerte. Schwache bis mäßige horizontale und vertikale Knochenresorption, mit bilateraler, posteriorer Sinuspneumatisierung.

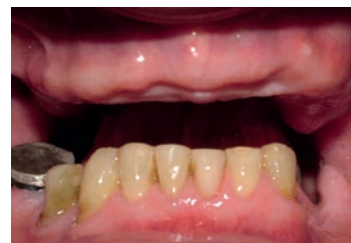**Entscheidung:** Die Vorgängerversion der NobelClinician Software wurde zur Versorgungsplanung eingesetzt, gefolgt von der Anwendung einer OP-Schablone zur präzisen Implantatinsertion und für ein minimal invasives chirurgisches Verfahren ohne Lappenbildung. Fünf Brånemark System Mk III Groovy Implantate und ein NobelSpeedy Shorty Implantat wurden posterior auf der linken Seite eingesetzt. Zur endgültigen Versorgung wurde eine NobelProcera Implantatbrücke aus Titan mit Kunststoffzähnen eingesetzt. Die endgültige Versorgung wurde einen Tag vor dem Eingriff vorbereitet und bei der Implantatinsertion eingesetzt. **Gesamte Behandlungszeit:** 3 Monate



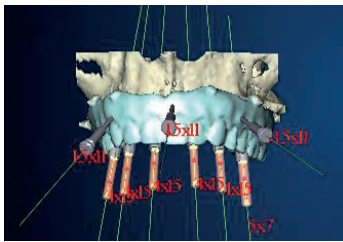
Die erste Analyse zeigt die vollständige Oberkieferprothese mit der Teilprothese des Unterkiefers in Okklusion. Die Instabilität und verminderte Retention der Oberkieferprothese führte zu ihrer Ersetzung.



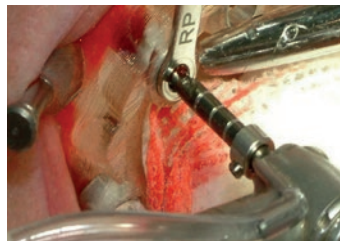
Die präoperative Panorama-Röntgenaufnahme (OPG) zeigt die schwache bis mäßige horizontale und vertikale Knochenresorption im Oberkiefer, die zur Instabilität der Oberkieferprothese führte. Ebenfalls lässt sich eine bilaterale Sinuspneumatisierung erkennen.



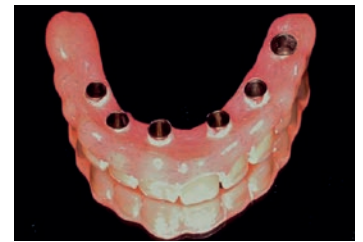Die intraorale Analyse zeigt den gesunden Zustand des Weichgewebes. Knochenhöhe und -breite wurden als ausreichend für die geplante Behandlung und ein optimales chirurgisches und prothetisches Ergebnis eingestuft.



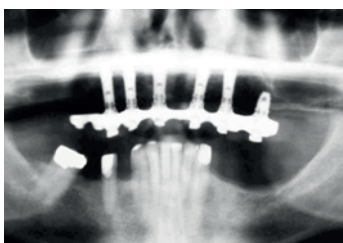
Eine digitale Behandlungsplanung wurde 2007 mit der Vorgängerversion der NobelClinician Software durchgeführt. Das rekonstruierte 3-D-Bild des Oberkiefers ermöglicht eine Visualisierung der Menge und Qualität des verfügbaren Knochens sowie eine digitale Behandlungsplanung und Positionierung der Implantate relativ zur Prothese.



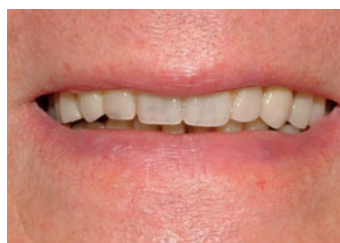Der vorausgeplante Eingriff wurde mit Hilfe einer OP-Schablone durchgeführt, um eine optimale Implantatinsertion sicherzustellen. Die Guided Hülsen ermöglichten ein präzises Bohren ebenso wie eine minimal invasive Handhabung des Knochens und Weichgewebes; so wurde ein optimales chirurgisches Ergebnis erzielt.



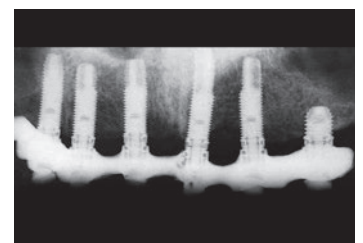
Zur endgültigen Versorgung wurde eine NobelProcera Implantatbrücke aus Titan mit Kunststoffzähnen eingesetzt. Die endgültige Versorgung wurde einen Tag vor dem Eingriff vorbereitet und bei der Implantatinsertion eingesetzt.



Die direkt nach Implantatinsertion aufgenommene postoperative Panorama-Röntgenaufnahme (OPG) zeigt die erfolgreiche Versorgung des Oberkiefers mit sechs Nobel Biocare Implantaten und einer NobelProcera Implantatbrücke.



Postoperative Aufnahme des Patienten kurz nach dem Eingriff. Die NobelProcera Implantatbrücke bietet dem Patienten die erforderliche Stabilität und Retention und resultiert in einer verbesserten Lebensqualität.



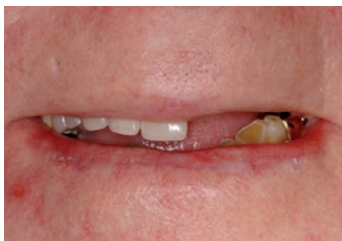Postoperative Röntgenaufnahmen zeigen eine Nachuntersuchung nach über fünf Jahren. Im Vergleich mit der unmittelbar nach der Behandlung aufgenommenen Röntgenaufnahme kann eine erfolgreiche Knochenerhaltung um die Implantate und die endgültige Versorgung sowohl klinisch als auch röntgenologisch beobachtet werden.

# Schwache/mäßige Knochenresorption

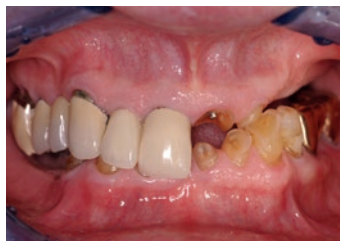## Nicht erhaltungswürdige Bezahnung in beiden Zahnbögen

**Patient:** Der 68-jährige Mann hatte kürzlich eine Frontzahn-Oberkieferprothese auf der linken Seite durch großflächige Karies verloren; zudem waren an mehreren anderen Zähnen größere Kariesläsionen zu beobachten. **Hauptbeschwerden:** Seine Hauptbeschwerden umfassten die mangelhafte Ästhetik und den Funktionsverlust. Er gab an, dass er keine herausnehmbaren Prothesen als Teil einer zukünftigen Behandlung akzeptieren würde. **Allgemeiner Gesundheitszustand:** Guter Allgemeinzustand ohne Kontraindikationen für den Eingriff. **Untersuchung des Mundraums:** Instabile Okklusion, großflächige Fäule mit mehreren nicht restaurierbaren Zähnen; annehmbarer parodontaler Zustand, leichte bis mäßige parodontale Taschenbildung und Beweglichkeit.

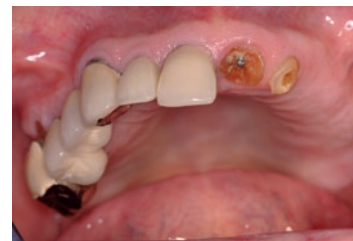**Entscheidung:** Gemäß den Anforderungen des Patienten wurde eine Entfernung der verbleibenden Zähne und eine Versorgung mit dem All-on-4-Behandlungskonzept empfohlen, wodurch eine herausnehmbare Prothese vermieden wurde. Zur endgültigen Versorgung wurde eine NobelProcera Implantatbrücke (Titangerüst) mit Kunststoffzähnen eingesetzt. **Gesamte Behandlungszeit:** 10 Monate



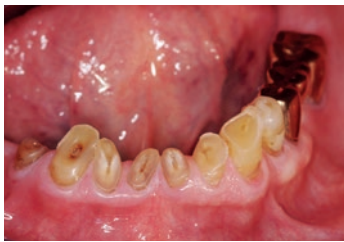Auf der Aufnahme vor der Behandlung (ohne zurückgezogene Lippen) ist in keinem Zahnbogen Weichgewebe sichtbar. Die Sichtbarkeit des Gewebes auf dem vorhandenen Alveolarkamm ist ein wichtiger Aspekt der Behandlungsplanung, der sich sowohl auf die prothetische als auch chirurgische Verfahrensweise auswirkt.



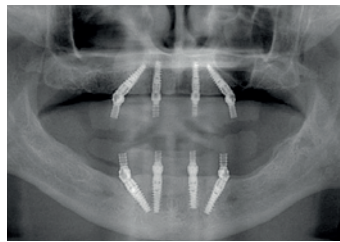
Die Okklusion war der Klasse II zuzuordnen, mit Kollaps im Seitenzahnbereich und Distalbiss.



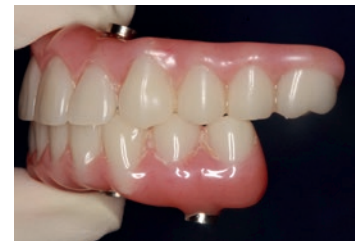Der halb zahnlose Kiefer stellte eine Herausforderung für die ästhetische und prothetische Behandlungsplanung bei unilateralen Implantaten dar.



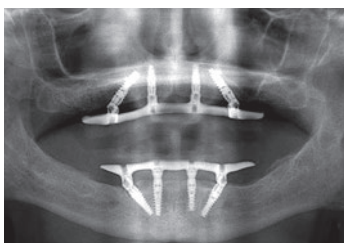
Schwere Abrasionen im Frontzahnbereich des Unterkiefers.



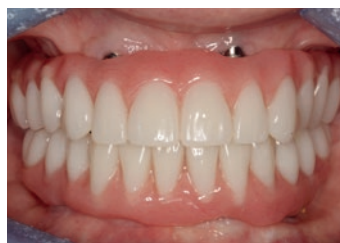Auf Wunsch und mit Einwilligung des Patienten wurden die Zähne entfernt und Implantatversorgungen des gesamten Zahnboogens in beiden Kiefern eingesetzt. Es wurde das All-on-4-Konzept mit NobelActive Implantaten angewandt.



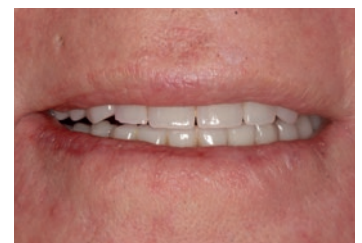Da mit jedem Implantat eine ausreichende Primärstabilität erreicht wurde, war eine provisorische Versorgung beider Kiefer mit Immediate Function am Tag der Zahnextraktion und Implantatinserterion möglich. Hebelwirkungen wurden durch Reduzieren der Extensionen im Unterkiefer minimiert.



Nach sechs Monaten wurde die endgültige Versorgung in Wrap-Around-Ausführung auf Basis einer präzisionsgefrästen NobelProcera Implantatbrücke gefertigt. Durch die Wrap-Around-Ausführung werden mögliche zukünftige Anpassungen aufgrund von Weichgewebsbewegungen vereinfacht.



Die intraorale Sicht zeigt die endgültigen Versorgungen mit Okklusion des ersten Molaren. Um das prothetische Resultat zu erzielen, wurden Kunststoffzähne und eine Kunststoffverblendung des Gerüsts eingesetzt.



Das Foto beim Lachen mit nicht zurückgezogenen Lippen zeigt eine verbesserte Ästhetik. Der Patient verfügt nun seit mehreren Jahren über eine gute Funktion und hat seinen Wunsch erfüllt, im Übergang zu einer festsitzenden Implantatversorgung eine herausnehmbare Prothese zu vermeiden.

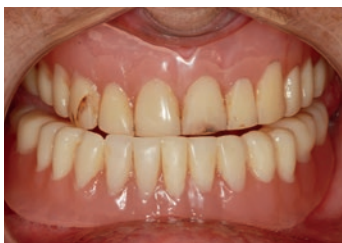# Mäßige Knochenresorption

## All-on-4-Konzept mit NobelGuide im Oberkiefer und Verfahren mit Lappenbildung im Unterkiefer, wodurch minimal invasiv eine vollständige Rehabilitation erzielt wurde

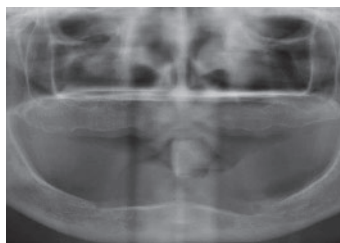
**Patient:** Vollständig zahnlose, ca. 50-jährige Patientin; vor über 15 Jahren mit herausnehmbarem Zahnersatz im Ober- und Unterkiefer versorgt. **Hauptbeschwerden:** Schlechte Retention und Stabilität des herausnehmbaren Zahnersatzes, in Folge davon Beschwerden, Unsicherheit bei der Lautbildung und Kauvorgängen und unzureichende Ästhetik. Der Hauptwunsch der Patientin bestand darin, eine festsitzende, implantatgetragene Versorgung zu erhalten.

**Allgemeiner Gesundheitszustand:** Patientin gesund. **Untersuchung des Mundraums:** Mäßige Knochenresorption im Oberkiefer (mindestens 5 mm Breite und 10 mm Knochenhöhe zwischen den Eckzähnen im Oberkiefer). Starke Knochenresorption im Unterkiefer (mindestens 5 mm Breite und 8 mm Knochenhöhe zwischen den Foramina mentalia im Oberkiefer). Niedrige Lachlinie.

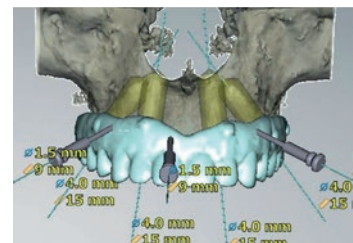
**Entscheidung:** Festsitzende, implantatgetragene, bimaxillare Versorgung mit dem All-on-4-Konzept nach NobelGuide Protokoll (ohne Lappenbildung) im Oberkiefer. Konventionelles Verfahren mit Lappenbildung mit der All-on-4 OP-Schablone im Unterkiefer. Vier NobelSpeedy Groovy Implantate wurden im Ober- und Unterkiefer eingesetzt. Direkt im Anschluss wurden provisorische festsitzende Kunststoffbrücken eingesetzt, sodass die Patientin eine Immediate-Funktion-Lösung erhielt. Im Oberkiefer wurde eine NobelProcera Implantatbrücke (Titangerüst) mit individuell ausgeführten und zementierten Zirkondioxid-Kronen und zahnfleischfarbenem Kunststoff eingesetzt. Im Unterkiefer wurde eine NobelProcera Implantatbrücke (Titangerüst), verblendet mit zahnfleischfarbenem Kunststoff und Kunststoffzähnen, eingesetzt. **Gesamte Behandlungszeit:** 5 Monate



Intraorale Sicht der herausnehmbaren Prothesen. Da diese Prothesen den funktionalen und ästhetischen Ansprüchen nicht gerecht wurden, wurde eine neue herausnehmbare Prothese für den Oberkiefer angefertigt. Die intraoralen Verhältnisse wurden, mit besonderem Augenmerk auf der niedrigen Lachlinie und Mundöffnungsweite von über 50 mm, vor der Behandlung evaluiert.

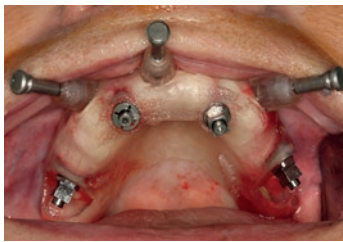


Die präoperative Panorama-Röntgenaufnahme (OPG) zeigt in Kombination mit der 3-D-Röntgenaufnahme eine mäßige Knochenresorption im Oberkiefer und eine starke Knochenresorption im Unterkiefer (beachten Sie das Fehlen von Knochen für die Implantatinsertion im posterioren Ober- und Unterkiefer).

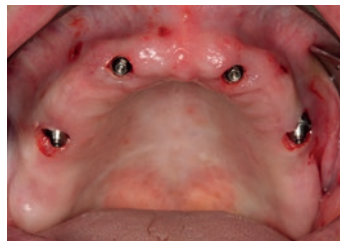


Das Behandlungskonzept All-on-4 in Verbindung mit der NobelClinician Software ermöglichte eine detaillierte Diagnostik im Oberkiefer. Es wurde eine prothetektorientierte Planung auf der Grundlage der Anatomie der Patientin und den prothetischen Anforderungen durchgeführt, um eine optimale Implantatunterstützung und somit eine optimale prothetische Lösung sicherzustellen.

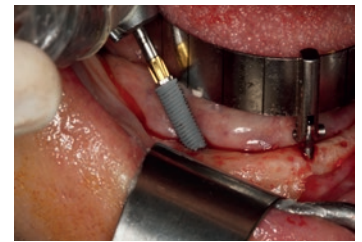




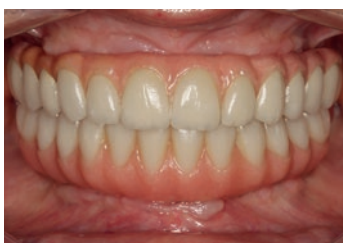Im Oberkiefer wurde die Röntgenschablone (herausnehmbare Prothese) mittels des Registrats im Mund des Patienten stabilisiert und das Verfahren mit zwei CT-Aufnahmen durchgeführt. Mittels des NobelGuide Verfahrens ohne Lappenbildung wurde die OP-Schablone sorgfältig installiert, um die vier Implantate optimal einzusetzen und eine minimal invasive Behandlung zu gewährleisten.



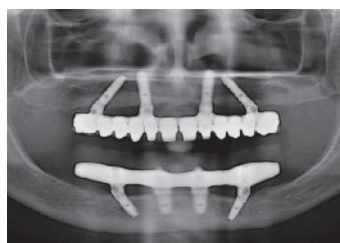Postoperative okklusale Ansicht unmittelbar nach Einsetzen der vier Implantate und Multi-unit Abutments. Die geraden Multi-unit Abutments wurden auf den axialen anterioren Implantaten eingesetzt. Die 30° abgewinkelten, nicht rotationsgesicherten Multi-unit Abutments wurden mittels eines eigenen Übertragungsschlüssels für die korrekte Positionierung der abgewinkelten Abutments eingesetzt.



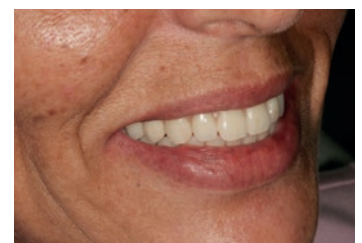Im Unterkiefer wurde eine konventionelle Behandlungsplanung und ein Verfahren mit Lappenbildung durchgeführt. Die All-on-4 Führungsschablone wurde zur Erleichterung der Implantatinserion verwendet. Der Zweck dieser OP-Schablone besteht darin, bei der korrekten Ausrichtung (zwischen 30° und 45°) der Implantate im Seitenzahnbereich zu helfen.



Die Prothesen wurden zu fest-sitzenden Kunststoffbrücken konvertiert und zusammen mit provisorischen Kappen Multi-unit aus Titan eingesetzt. Die provisorischen Brücken wurden unmittelbar nach dem Eingriff auf Multi-unit Abutments aufgespasst und sorgten so für Immediate Function.



Die postoperative Panorama-Röntgenaufnahme (OPG) zeigt die erfolgreichen All-on-4 Versorgungen mit vier NobelSpeedy Groovy Implantaten, kombiniert mit präzisionsgefrästen NobelProcera Implantatbrücken in jedem Kiefer. Die Brücken wurden aus einem soliden Titanblock gefräst, um perfekte Passung und Langlebigkeit sicherzustellen, und speziell auf die ästhetischen und funktionalen Bedürfnisse der Patientin ausgelegt.



Die extraorale Ansicht der Patientin zeigt die endgültige Rehabilitation mit fest-sitzenden Brücken, die den phonetischen, ästhetischen und kausystemischen Bedürfnissen der Patientin gerecht werden. Die Basis der provisorischen und endgültigen Brücken wurden konvex (oder flach) geformt und hochglanzpoliert, um die Plaque-retention möglichst gering zu halten und ein leichtes Reinigen zu ermöglichen.

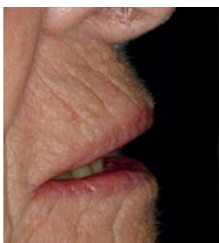
## Mäßige/starke Knochenresorption

### Ein vorhersagbares prothetisches Ergebnis durch Evaluierung mit NobelClinician vor Behandlungsbeginn

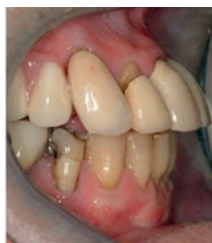**Patient:** Gesunde 73-jährige Patientin, Funktion unmöglich mit vorhandener Oberkiefer-Teilprothese mit distalen Extensionen. **Allgemeiner Gesundheitszustand:** Unauffällige allgemeine Anamnese abgesehen von Spätdyskinesie (unwillkürliche Bewegungen der Gesichtsmuskeln). **Untersuchung des Mundraums:** Verbleibende Frontzähne des Oberkiefers litten unter ausgeprägter zervikaler Karies und wurden als nicht restaurierbar eingestuft. Verschiebung des praemaxillaren Alveolarkamms und der verbleibenden Oberkieferzähne nach anterior durch Zungenpressen symptomatisch für Spätdyskinesie, daraus folgend war ein Lippenschluss nicht mehr möglich.

**Entscheidung:** Herausnehmbare Prothesen wurden angesichts des Zungenpressens ausgeschlossen. Entfernung der Oberkieferzähne, Alveolarplastik zur palatinalen Verschiebung des Zwischenkiefers. Sofortiges Einsetzen von zwei NobelSpeedy Groovy Implantaten im anterioren und zwei Bränemark System Zygoma Implantaten im posterioren Teil des Oberkiefers, gefolgt von einer provisorischen Versorgung nach Immediate-Function-Protokoll. Zur endgültigen Versorgung wurde eine verschraubte NobelProcera Implantatbrücke (Titangerüst) mit Kunststoffzähnen eingesetzt.

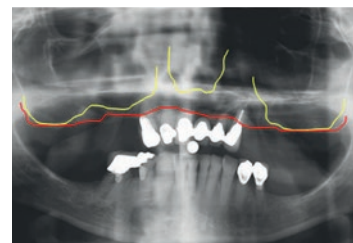
**Gesamte Behandlungszeit:** 6 Monate



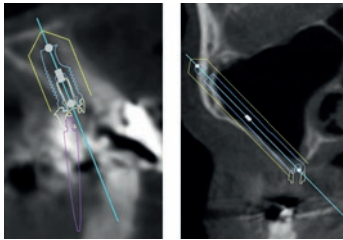
Die extraorale Analyse zeigt inkompetente Lippen sekundär zum verschobenen Zwischenkiefer. Der Verlust an posteriorer Abstützung als Folge zu starker Resorption trug weiter zu den von Spätdyskinesie verursachten unwillkürlichen Zungenbewegungen bei.



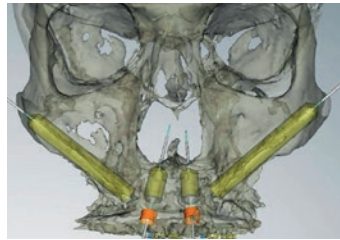Die intraorale Analyse zeigt die bukkale Verschiebung des Zwischenkiefers und der Frontzähne des Oberkiefers, die zu einem durch Zungenpressen verursachten Überbiss geführt haben.



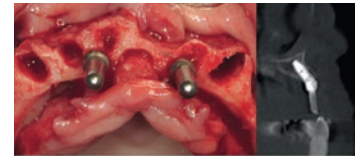
Die präoperative Panoramaraufnahme (OPG) zeigt die nicht restaurierbaren Zähne, zudem starke Knochenresorption im posterioren Oberkiefer, die den Einsatz normaler Implantate in diesem Bereich stark erschwert.



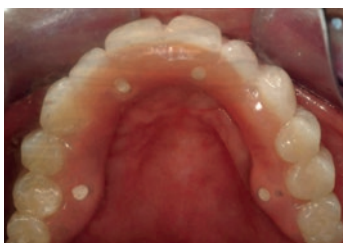Geplante virtuelle Positionierung der Sofortimplantate mit der NobelClinician Software.



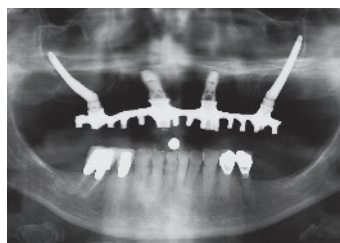
Die NobelClinician Software wurde zur Verbesserung der Diagnostik und Behandlungsplanung eingesetzt. Das sofortige Einsetzen der zwei NobelSpeedy Groovy Implantate im anterioren und zwei Brånemark System Zygoma Implantate im posterioren Teil des Oberkiefers beruhte auf den prothetischen und chirurgischen Erfordernissen des Falls.



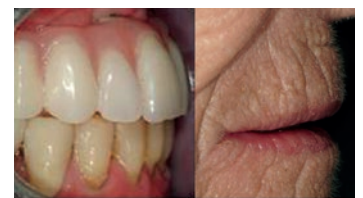Alveolarplastik, gefolgt von palatinaler Positionierung der Implantate wie in der „virtuellen Chirurgieplanung“ geplant. Eine postoperative 3-D-Röntgenaufnahme zeigt die endgültige Position der Implantate im anterioren Oberkiefer.



Okklusale Sicht der endgültigen Oberkieferversorgung. Der optimale Austritt des Schraubenzugangs der posterioren Brånemark System Zygoma Implantate ist ein Ergebnis der virtuellen Behandlungsplanung, bei der die erforderliche posteriore Abstützung berücksichtigt worden ist; dies wäre andernfalls ohne eine Knochenaugmentation nicht möglich gewesen.



Die postoperative Panorama-Röntgenaufnahme (OPG) zeigt die NobelSpeedy Groovy Implantate im anterioren und die Brånemark System Zygoma Implantate im posterioren Teil des Oberkiefers mit einem augmentationslosen Ansatz. Eine NobelProcera Implantatbrücke (Titangerüst) wurde zur Erzielung der benötigten Tragfähigkeit eingesetzt.



Die postoperative Analyse zeigt die Positionskorrektur der Frontzähne im Oberkiefer und die Behebung der inkompetenten Lippen, ermöglicht durch die endgültige, verschraubte NobelProcere Implantatbrücke (Titangerüst) mit Kunststoffzähnen.

# Referenzen

## Veröffentlichungen zur Lebensqualität

Lundqvist S. et al. Speech before and after treatment with bridges on osseointegrated implants in the edentulous upper jaw. *Clin Oral Implants Res.* 1992; 3(2):57-62

Cibirka RM, Razzoog M, Lang BR. Critical evaluation of patient responses to dental implant therapy. *J Prosthet Dent* 1997;78:574-581

Fiske et al. The emotional effects of tooth loss in edentulous people. *British Journal, Vol 184, No. 2, January 24, 1998*

Melas F, Marceles W, Wright PS. Oral health impact on daily performance in patients with implant-stabilized overdentures and patients with conventional complete dentures. *Int J Oral Maxillofac Implants* 2001;16(5):700-712

The McGill consensus statement on overdentures. Mandibular two-implant overdentures as first choice standard of care for edentulous patients. Montreal, Quebec, May 24-25, 2002.; *Int J Oral Maxillofac Implants.* 2002 Jul-Aug;17(4):601-2

Awad MA, Lund JP, Shapiro SH, Locker D, Klemetti E, Chehade A, Savard A, Feine JS. Oral health status and treatment satisfaction with mandibular implant overdentures and conventional dentures: a random clinical trial in a senior population. *Int J Prosthodont* 2003;16(4):390-396

Heydecke G, Locker D, Award MA, Lund JP, Feine JS. Oral and general health-related quality of life with conventional and implant dentures. *Comm Dent Oral Epidemiol* 2003;31(3):161-168

Att W, Stappert C. Implant therapy to improve quality of life. *Quintessence Int* 2003;34(8):573-581

Award MA, Lund JP, Dufresne E, Feine JS. Comparing the efficacy of mandibular implant-retained overdentures and conventional dentures among middle-aged edentulous patients: satisfaction and functional assessments. *Int J Prosthodont* 2003;16(2):117-122

Heydecke G. et al. Speech with maxillary implant prostheses: rating of articulation. *J Dent Res.* 2004; 83(3): 236-40

Berretin-Felix G, Nary Filho H, Padovani CR, Machado WM. A longitudinal study of quality of life of elderly with mandibular implant-supported fixed prosthesis. *Clin Oral Implants Res* 2008;19:704-708

Nickenig HJ, Wichmann M, Andreas SK, Eitner S. Oral health-related quality of life in partially edentulous patients: assessments before and after implant therapy. *J Craniomaxillofac Surg.* 2008 36(8):477-80

Hobkirk JA, Abdel-Latif HH, Howlett J, Welfare R, Moles DR. Prosthetic treatment time and satisfaction of edentulous patients treated with conventional or implant-stabilized complete mandibular dentures: a case-control study (part 2). *Int J Prosthodont* 2009;22(1):13-9

Turkyilmaz I, Company AM, McGlumphy EA. Should edentulous patients be constrained to removable complete dentures? The use of dental implants to improve quality of life for edentulous patients. *Gerodontology* 2010;27(1):3-10

Felton DA. Edentulism and comorbid factors. *J Prosthodont.* 2009;18(2):88-96. Republished in: *Tex Dent J.* 2010;127(4):389-401

## Veröffentlichungen zur Patientenzufriedenheit

Babbush CA. Posttreatment quantification of patient experiences with full-arch implant treatment using a modification of the OHIP-14 questionnaire. *J Oral Implantol.* 2012 Jun;38(3):251-60

## Langfristige Nachsorge zahnloser Patienten

Adell R, Lekholm U, et al. A 15-year study of osseointegrated implants in the treatment of the edentulous jaw. *Int J Oral Surg* 1981;10(6):387-416

Lindquist LW, Carlsson GE, Jemt T. A prospective 15-year follow-up study of mandibular fixed prostheses supported by osseointegrated implants. Clinical results and marginal bone loss. *Clin Oral Implants Res* 1996;7(4):329-36

Friberg B, Grondahl K. Long-term follow-up of severely atrophic edentulous mandibles reconstructed with short Brånemark implants. *Clin Implant Dent Relat Res* 2000;2(4):184-9

van Steenberghe D, Quirynen M, et al. Marginal bone loss around implants retaining hinging mandibular overdentures, at 4-, 8- and 12-years follow-up. *J Clin Periodontol* 2001;28(7): 628-633

Jemt T, Johansson J. Implant treatment in the edentulous maxillae: a 15-year follow-up study on 76 consecutive patients provided with fixed prostheses. *Clin Implant Dent Relat Res* 2006; 8(2): 61-69

Astrand P, Ahlqvist J, Gunne J, Nilson H. Implant treatment of patients with edentulous jaws: a 20-year follow-up. *Clin Implant Dent Relat Res* 2008;10(4):207-17

## All-on-4®

Krekmanov L, Kahn M, Rangert B, Lindstrom H. Tilting of posterior mandibular and maxillary implants for improved prosthesis support. *Int J Oral Maxillofac Implants* 2000;15(3):405-14

Aparicio C, Perales P, Rangert B. Tilted implants as an alternative to maxillary sinus grafting: a clinical, radiologic, and periotest study. *Clin Implant Dent Relat Res* 2001;3(1):39-49

Malo P, Rangert B, Nobre M. "All-on-Four" immediate-function concept with Branemark System implants for completely edentulous mandibles: a retrospective clinical study. *Clin Implant Dent Relat Res* 2003;5 Suppl 1:2-9

Malo P, Rangert B, Nobre M. All-on-4 immediate-function concept with Branemark System implants for completely edentulous maxillae: a 1-year retrospective clinical study. *Clin Implant Dent Relat Res* 2005;7 Suppl 1:S88-S94

Malo P, Nobre Mde A, Petersson U, Wigren S. A pilot study of complete edentulous rehabilitation with immediate function using a new implant design: case series. *Clin Implant Dent Relat Res* 2006;8(4):223-32

Malo P, de Araujo Nobre M, Lopes A. The use of computer-guided flapless implant surgery and four implants placed in immediate function to support a fixed denture: preliminary results after a mean follow-up period of thirteen months. *J Prosthet Dent* 2007;97(6 Suppl):S26-S34

Pomares C. A retrospective clinical study of edentulous patients rehabilitated according to the 'all on four' or the 'all on six' immediate function concept. *Eur J Oral Implantol* 2009;2(1):55-60

Agliardi E, Panigatti S, Clerico M, Villa C, Malo P. Immediate rehabilitation of the edentulous jaws with full fixed prostheses supported by four implants: interim results of a single cohort prospective study. *Clin Oral Implants Res* 2010;21(5):459-65

Agliardi E, Clerico M, Ciancio P, Masironi D. Immediate loading of full-arch fixed prostheses supported by axial and tilted implants for the treatment of edentulous atrophic mandibles. *Quintessence Int* 2010;41(4):285-93

Malo P, de Araujo Nobre M, Lopes A, Moss SM, Molina GJ. A longitudinal study of the survival of All-on-4 implants in the mandible with up to 10 years of follow-up. *J Am Dent Assoc* 2011;142(3):310-20

Babbush C, Kutsko G, Brokloff J. The All-on-Four Immediate function treatment concept with NobelActive implants- A retrospective study. *J Oral Implantol* 2011;37(4):431-45

Francetti L, Romeo D, Corbella S, Taschieri S, Del Fabbro M. Bone Level Changes Around Axial and Tilted Implants in Full-Arch Fixed Immediate Restorations. Interim Results of a Prospective Study. *Clin Implant Dent Relat Res* 2012;14(5):646-54

Weinstein R, Agliardi E, Fabbro MD, Romeo D, Francetti L. Immediate rehabilitation of the extremely atrophic mandible with fixed full-prosthesis supported by four implants. *Clin Implant Dent Relat Res* 2012;14(3):434-41

Malo P, de Araujo Nobre M, Lopes A, Francischone C, Rigolizzo M. "All-on-4" Immediate-Function Concept for Completely Edentulous Maxillae: A Clinical Report on the Medium (3 Years) and Long-Term (5 Years) Outcomes. *Clin Implant Dent Relat Res* 2012;14 Suppl 1:e139-50

- Galindo DF, Butura CC. Immediately loaded mandibular fixed implant prostheses using the All-on-Four protocol: A report of 183 consecutively treated patients with 1 year of function in definitive prostheses. *The International Journal of Oral & Maxillofacial Implants* 2012;27(3):628-33
- Babbush C, Brokloff J. A Single-Center Retrospective Analysis of 1001 Consecutively Placed NobelActive Implants. *Implant Dent* 2012;21(1):28-35
- Mozzati, M et al. Immediate Postextractive Dental Implant Placement with Immediate Loading on Four Implants for Mandibular-Full-Arch Rehabilitation: A Retrospective Analysis. *Clin Implant Dent Relat Res*, epub ahead 2012
- Brånemark System® Zygoma**
- Stevenson AR, Austin BW. Zygomatic fixtures—the Sydney experience. *Ann R Australas Coll Dent Surg* 2000;15:337-9
- Bedrossian E, Stumpel LJ, 3rd. Immediate stabilization at stage II of zygomatic implants: rationale and technique. *J Prosthet Dent* 2001;86(1):10-14
- Nkenke E, Hahn M, Lell M, Wiltfang J, Schultze-Mosgau S, Stech B, et al. Anatomic site evaluation of the zygomatic bone for dental implant placement. *Clin Oral Implants Res* 2003;14(1):72-9
- Branemark PI, Grondahl K, Ohnrell LO, Nilsson P, Petruson B, Svensson B, et al. Zygoma fixture in the management of advanced atrophy of the maxilla: technique and long-term results. *Scand J Plast Reconstr Surg Hand Surg* 2004;38(1):70-85
- Malevez C, Abarca M, Durdu F, Daelemans P. Clinical outcome of 103 consecutive zygomatic implants: a 6-48 months follow-up study. *Clin Oral Implants Res* 2004;15(1):18-22
- Bedrossian E, Rangert B, Stumpel L, Indresano T. Immediate function with the zygomatic implant: a graftless solution for the patient with mild to advanced atrophy of the maxilla. *Int J Oral Maxillofac Implants* 2006;21(6):937-42
- Chow J, Hui E, Lee PK, Li W. Zygomatic implants—protocol for immediate occlusal loading: a preliminary report. *J Oral Maxillofac Surg* 2006;64(5):804-11
- Aparicio C, Ouazzani W, Garcia R, Arevalo X, Muela R, Fortes V. A prospective clinical study on titanium implants in the zygomatic arch for prosthetic rehabilitation of the atrophic edentulous maxilla with a follow-up of 6 months to 5 years. *Clin Implant Dent Relat Res* 2006;8(3):114-22
- Davo R, Malevez C, Rojas J. Immediate function in the atrophic maxilla using zygoma implants: a preliminary study. *J Prosthet Dent* 2007;97(6 Suppl):S44-S51
- Davo R, Malevez C, Rojas J. Immediate function in the atrophic maxilla using zygoma implants: a preliminary study. *J Prosthet Dent* 2007;97(6 Suppl):S44-S51
- Balshi SF, Wolfinger GJ, Balshi TJ. A retrospective analysis of 110 zygomatic implants in a single-stage immediate loading protocol. *Int J Oral Maxillofac Implants* 2009;24(2):335-41
- Bedrossian E. Rehabilitation of the Edentulous Maxilla with the Zygoma Concept: A 7-year Prospective Study. *Int J Oral Maxillofac Implants* 2010;25(6):1213-21
- Aparicio C, Manresa C, Francisco K, Ouazzani W, Claros P, Potau JM. The Long-Term Use of Zygomatic Implants: A 10-Year Clinical and Radiographic Report. *Clin Implant Dent Relat Res* 2012 [Epub ahead of print]
- Schablonengeführte Behandlung zahnloser Patienten**
- Sanna AM, Molly L, van Steenberghe D. Immediately loaded CAD-CAM manufactured fixed complete dentures using flapless implant placement procedures: a cohort study of consecutive patients. *J Prosthet Dent* 2007;97(6):331-9
- Meloni SM et al. Implant treatment software planning and guided flapless surgery with immediate provisional prosthesis delivery in the fully edentulous maxilla. A retrospective analysis of 15 consecutively treated patients. *Eur J Oral Implantol* 2010;3(3):245-51
- Gillot L, Noharet R, Cannas B. Guided surgery and presurgical prosthesis: preliminary results of 33 fully edentulous maxillae treated in accordance with the NobelGuide protocol. *Clin Implant Dent Relat Res* 2010;12 Suppl 1:e104-13
- Immediate Function mit TiUnite® Implantaten**
- Schnitman PA, Wohrle PS, Rubenstein JE, DaSilva JD, Wang NH. Ten-year results for Branemark implants immediately loaded with fixed prostheses at implant placement. *Int J Oral Maxillofac Implants* 1997;12(4):495-503
- Glauser R, Portmann M, Ruhstaller P, Lundgren AK, Hammerle CH, Gottlow J. Stability measurements of immediately loaded machined and oxidized implants in the posterior maxilla. A comparative clinical study using resonance frequency analysis. *Appl Osseointegration Res* 2001;2:27-29
- Glauser R, Zembic A, Ruhstaller P, Windisch S. Five-year results of implants with an oxidized surface placed predominantly in soft quality bone and subjected to immediate occlusal loading. *J Prosthet Dent* 2007;97(6 Suppl):S59-S68
- Marzola R, Scotti R, Fazi G, Schincaglia GP. Immediate loading of two implants supporting a ball attachment-retained mandibular overdenture: a prospective clinical study. *Clin Implant Dent Relat Res* 2007;9(3):136-43
- Güncü MB, Aslan Y, Tümer C, Guncu GN, Uysal S. In-patient comparison of immediate and conventional loaded implants in mandibular molar sites within 12 months. *Clin Oral Implants Res* 2008;19(4):335-41
- Schincaglia GP, Marzola R, Giovanni GF, Chiara CS, Scotti R. Replacement of mandibular molars with single-unit restorations supported by wide-body implants: immediate versus delayed loading. A randomized controlled study. *Int J Oral Maxillofac Implants* 2008;23(3):474-80
- Raghoebar GM, Slater JJ, Hartog L, Meijer HJ, Vissink A. Comparison of procedures for immediate reconstruction of large osseous defects resulting from removal of a single tooth to prepare for insertion of an endosseous implant after healing. *Int J Oral Maxillofac Surg* 2009;38(7):736-43
- Kielbassa AM, Martinez-de Fuentes R, Goldstein M, Arnhart C, Barlattani A, Jackowski J, et al. Randomized controlled trial comparing a variable-thread novel tapered and a standard tapered implant: interim one-year results. *J Prosthet Dent* 2009;101(5):293-305
- Liddel G, Henry P. The immediately loaded single implant-retained mandibular overdenture: a 36-month prospective study. *Int J Prosthodont* 2010;23(1):13-21
- Shibly O, Patel N, Albandar JM, Kutkut A. Bone Regeneration Around Implants in Periodontally Compromised Patients: A Randomized Clinical Trial of the Effect of Immediate Implant With Immediate Loading. *J Periodontol* 2010;81(12):1743-51
- Glauser R. Implants with an Oxidized Surface Placed Predominately in Soft Bone Quality and Subjected to Immediate Occlusal Loading: Results from a 7-Year Clinical Follow-Up. *Clin Implant Dent Relat Res* 2011 [Epub ahead of print]





