

Sonderdruck

Ein adaptives, vorgefertigtes Gerüst für den vollständigen Zahnbogen auf drei Implantaten im Unterkiefer: vorläufige Ergebnisse

Kenji Higuchi¹, Rubén Davó², Glen Liddelow³, Massimo Albanese⁴, Nicolás Riveros⁵, Sebastian Baden⁵, Rubén Rosenberg⁵

¹Northwest Center for Oral & Maxillofacial Surgery, Spokane Valley, Washington, USA; ²Instituto Davó, Alicante, Spain; ³The Brånemark Center, West Perth, Australia; ⁴Verona University, Clinic of Oral and Maxillofacial Surgery, Verona, Italy; ⁵Clínica Dental Rosenberg, Santiago de Chile, Chile

Original-Abstract

Hintergrund

Die Behandlung des zahnlosen Unterkiefers mit implantatgetragenen Versorgungen bietet beträchtliche funktionelle und ästhetische Vorteile gegenüber herkömmlichen herausnehmbaren Versorgungen. Nachfolgend stellen wir Ihnen die vorläufigen Ergebnisse einer Studie zu einem innovativen Behandlungskonzept vor, bei dem ein standardisiertes, vorgefertigtes Gerüst genutzt wird. Dieses Gerüst ist mit einem speziellen adaptiven Mechanismus ausgerüstet, der einen passiven Sitz ermöglicht, und wird auf drei strategisch günstig zwischen den Foramina mentalia liegenden Implantaten befestigt.

Ziel/Hypothese

Ziel der über fünf Jahre durchgeführten internationalen, multizentrischen klinischen Studie ist es, Implantat- und prothetische Überlebensraten des Trefoil™ Behandlungskonzepts im Unterkiefer zu bewerten. Präsentiert werden die vorläufigen Daten, einschließlich der Ergebnisse nach 6 Monaten für die meisten Patienten und der Ergebnisse nach 1 Jahr für die zuerst rekrutierten Patienten.

Material und Methoden

Der Ablauf der Studie sah die Rekrutierung von 90 Patienten mit zahnlosem Unterkiefer oder nicht mehr erhaltungswürdiger Restbezahnung im Unterkiefer vor. Auswahlkriterien waren eine Mindesthöhe von 12–13 mm und eine Breite von 6–7 mm des interforaminalen Knochens nach der ersten Knochenpräparation. Mithilfe behandlungsspezifischer OP-Schablonen wurden drei Implantate in anatomisch vorab festgelegten Positionen zwischen den Foramina mentalia eingesetzt. Das vorgefertigte Gerüst (Trefoil™, Nobel Biocare) wurde auf drei Implantaten mit konischer Innenverbindung befestigt, nachdem der Kompensationsmechanismus für einen passiven Sitz angepasst worden war. Die drei Implantate wurden innerhalb von 24 Stunden bis maximal 2 Wochen nach dem Eingriff mit der endgültigen Versorgung belastet. Nachuntersuchungen

fanden 3–4 Wochen nach Einsetzen der Versorgung statt und sind 6 Monate bzw. 1, 2, 3 und 5 Jahre nach Einsetzen der Prothetik geplant. Die Implantatüberlebensrate wird bei allen Nachuntersuchungen beurteilt.

Ergebnisse

Die Studie wurde nach Abschluss der Rekrutierung im Februar 2017 auf 110 Patienten (330 Implantate) ausgeweitet. Die um 22% erweiterte Patientenrekrutierung geschah auf Anfrage der Behandler, um der erhöhten Nachfrage seitens der Patienten Rechnung zu tragen. Im März 2017 war bei 45 Patienten die Nachuntersuchung nach 6 Monaten abgeschlossen (Durchschnitt $6,6 \pm 3,0$ Monate, Zeitraum 1–12 Monate). Die Implantatüberlebensrate betrug 98,5%, wobei fünf Implantate bei vier Patienten versagten. Bei drei Patienten versagte jeweils ein einzelnes Implantat aufgrund von mangelnder Osseointegration ($n = 1$), Schmerzen ($n = 1$) und einer Infektion, die 3 Wochen nach dem ersten Eingriff auftrat ($n = 1$). In allen drei Fällen war die Versorgung auf den restlichen zwei Implantaten weiterhin funktionstüchtig, und den Patienten wurde empfohlen, auf weiche Nahrung umzusteigen. Nach einem Einheilungszeitraum wird das dritte Implantat ausgetauscht. Die prothetische Überlebensrate betrug 99,1%. Eine (1) Versorgung wurde entfernt, weil keine Osseointegration der beiden distalen Implantate stattgefunden hatte. Der Patient wurde anschließend mit zwei nicht Trefoil Implantaten und einer individuellen Lösung auf drei Implantaten versorgt.

Fazit und klinische Implikationen

Innerhalb der Einschränkungen dieser vorläufigen Erkenntnisse zeigt das Trefoil Konzept gute frühe Ergebnisse in Bezug auf die Implantat- und prothetischen Überlebensraten. Das innovative adaptive, vorgefertigte Gerüst auf drei Implantaten ermöglicht die Sofortbelastung einer endgültigen festsitzenden Versorgung für den zahnlosen Unterkiefer. Die Ergebnisse nach 6 Monaten bis zu 1 Jahr werden zum Zeitpunkt der Präsentation berichtet.

Ein adaptives, vorgefertigtes Gerüst für den vollständigen Zahnbogen auf drei Implantaten im Unterkiefer: vorläufige Ergebnisse



Internationale, multizentrische, prospektive Studie zur Beurteilung der Implantat- und prothetischen Überlebensrate des Trefoil Systems im Unterkiefer (ClinicalTrials.gov: NCT02940353)



Zwischenergebnisse einer 5-jährigen Studie:
 – Nachuntersuchung nach 1 Jahr (40 Patienten)
 – Nachuntersuchung nach 6 Monaten (94 Patienten)



110 Patienten
 330 Trefoil Implantate

Behandlungsdauer¹

- 76,4% der Patienten (n = 110) erhielten die endgültige festsitzende Versorgung innerhalb von 48 Stunden.
- Die durchschnittliche Behandlungsdauer betrug 2 Tage und 11,5 Stunden.

Dauer der Durchführung der chirurgischen und prothetischen Verfahren

	Mittelwert ± SD	Median	Zeitraum
Dauer des chirurgischen Eingriffs (Stunden)	1,6 ± 0,8	1,5	0,5 – 4,5
Laborzeit (Stunden)	4,0 ± 1,7	3,0	1,2 – 8,0
Einsetzen der Versorgung (Stunden)	0,4 ± 0,4	0,3	0,2 – 3,0
Zeit bis zur Lieferung der Versorgung (Tage)	2,5 ± 2,4	2,0	0* – 10,0

*0 gibt an, dass die Lieferung am selben Tag erfolgt ist

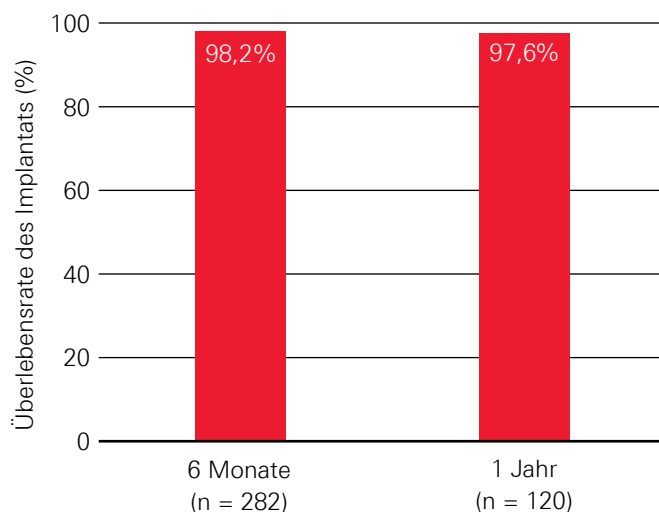
Implantat- und prothetische Überlebensraten¹

- Die kumulative Implantatüberlebensrate betrug 98,2% (n = 282) nach 6 Monaten, wobei fünf Implantate bei vier Patienten versagten, und 97,6% (n = 120) nach 1 Jahr, wobei acht Implantate bei sechs Patienten versagten.
- Zwei Versorgung wurden aufgrund von Implantatversagen entfernt. Darüber hinaus versagten keine weiteren Versorgungen.

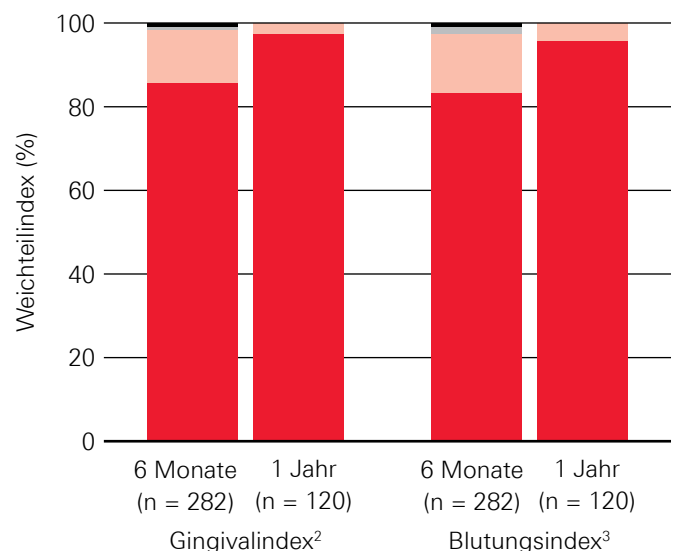
Gesundheit von Weichgewebe und Knochen¹

- Die marginale Knochenremodellierung zwischen Implantatinsertion und Nachuntersuchung nach 6 Monaten betrug $-0,48 \pm 1,14$ mm (n = 177).
- Die Weichgewebsergebnisse²⁻³ waren für die meisten Patienten (> 75%) hinsichtlich aller bewerteten Parameter ideal.

Überlebensrate des Implantats



Weichgewebeparameter (Gingival- und Blutungsindizes)

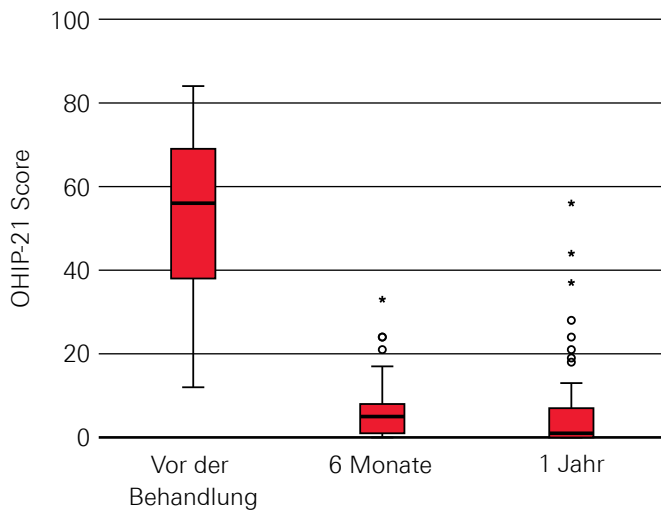


■ 0 ■ 1 ■ 2 ■ 3 ■ Nicht angegeben

Lebensqualität in Bezug auf die Mundgesundheit¹

- Die Lebensqualität in Bezug auf die Mundgesundheit verbesserte sich nach Einsetzen der Prothetik, und die Verbesserungen waren während des gesamten Studienzeitraums zu beobachten (n = 38).
- Die Zufriedenheit hinsichtlich Funktion und Ästhetik war bei allen Nachuntersuchungsterminen laut Patienten und Behandlern sehr hoch (> 9,1).

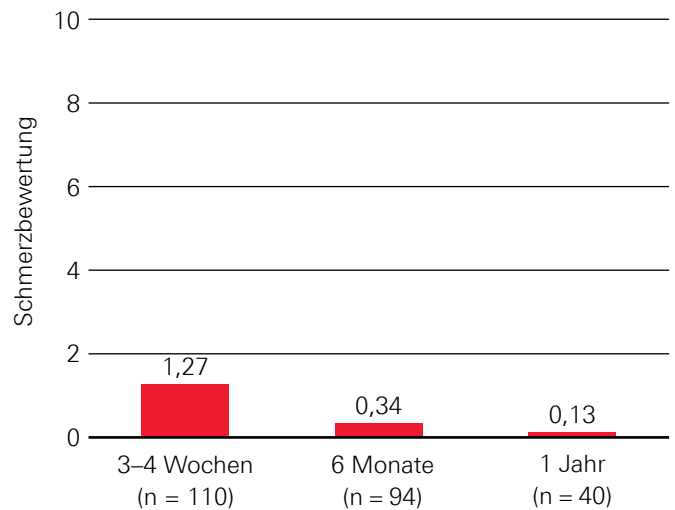
Oral Health Impact Profile (OHIP)



Beurteilung der von Patienten berichteten Schmerzen¹

Die von den Patienten berichteten Schmerzen, bewertet auf einer Skala von 0–10 (niedrig bis hoch), reduzierten sich von $1,27 \pm 2,36$ 3–4 Wochen nach dem Eingriff (n = 110) auf $0,34 \pm 1,22$ nach 6 Monaten (n = 94) und $0,13 \pm 0,64$ nach 1 Jahr (n = 40).

Von Patienten berichtete Schmerzen



Fazit¹

- Das Trefoil System zeigt erfolgreiche frühe klinische Ergebnisse in Bezug auf hohe Überlebensraten für Implantat und Prothetik, eine geringfügige Änderung des marginalen Knochenniveaus und eine kurze Behandlungsdauer.
- Die Patienten berichteten von einer erheblichen Verbesserung ihrer Lebensqualität. Patienten und Behandler zeigten sich darüber hinaus in allen Nachuntersuchungen äußerst zufrieden mit Funktion und Ästhetik.
- Durch die Möglichkeit zur sofortigen Lieferung einer endgültigen festsitzenden Lösung wird die Behandlungs- und Laborzeit im Vergleich zu Behandlungen mit provisorischer Versorgung verkürzt.

Quellenangaben

1 Higuchi K, Davó R, Liddelow G, et al. An adaptive prefabricated full-arch framework on three implants in the mandible: preliminary results. Clin Oral Implants Res 2017;28(Suppl)

2 Löe H, Silness J. Periodontal disease in pregnancy. Acta Odontol Scand 1963;21:533–551.

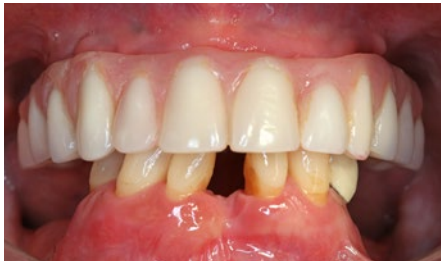3 Mombelli A, van Oosten MA, Schurch E, Jr, et al. The microbiota associated with successful or failing osseointegrated titanium implants. Oral Microbiol Immunol 1987;2(4):145–151.

Ein neues Behandlungsprotokoll für Patienten mit zahnlosem Unterkiefer oder nicht mehr erhaltungswürdiger Restbeziehung im Unterkiefer

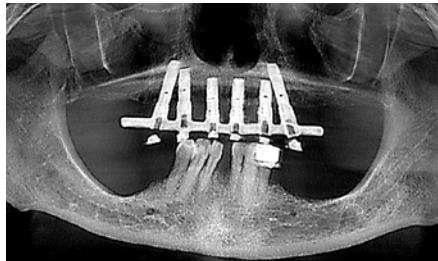
Klinischer Fall

Eine 66-jährige Frau mit nicht erhaltungswürdiger Restbeziehung im Unterkiefer und festsitzender, implantatgetragener Oberkieferversorgung wurde mit dem Trefoil System behandelt. Nach der Knochennivellierung wurden drei Trefoil Implantate (5,0 x 11,5 mm) mithilfe von OP-Schablonen eingesetzt und auf 45 Ncm angezogen. Die Patientin erhielt die endgültige Versorgung am Tag des Eingriffs.

Vor der Behandlung

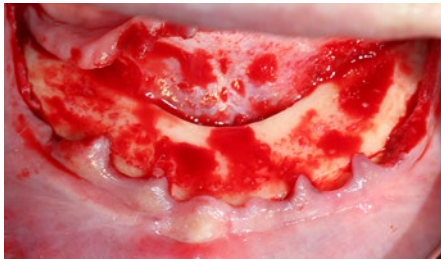


Präoperative klinische Ansicht



Panoramarröntgenbild

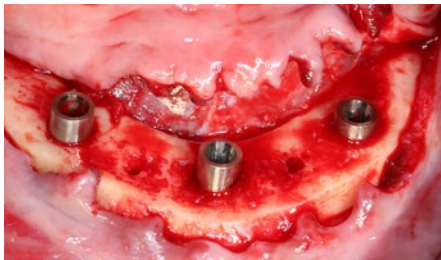
Behandlungsschritte



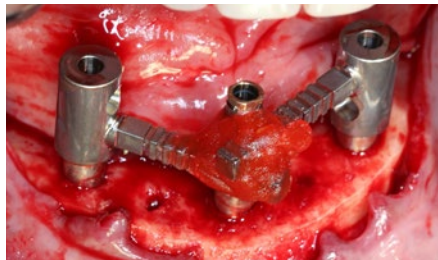
Knochennivellierung



Geführte Implantatinserterion

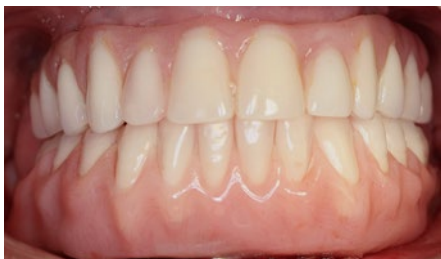

Drei Implantate eingesetzt

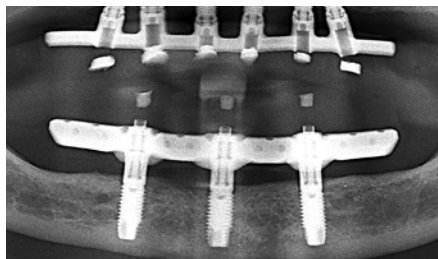


Übertragungsschlüssel zur Erstellung eines Meistermodells

Nach der Behandlung mit dem Trefoil System



Klinische Ansicht der endgültigen Versorgung am Tag des Eingriffs



Panoramarröntgenbild bei Nachuntersuchung nach 16 Monaten



Poster herunterladen:
<http://www.dentalcongressposters.com/eao2017/higuchi.pdf>